

RESEARCH OUTPUTS / RÉSULTATS DE RECHERCHE

Notes d'embryologie des animaux domestiques

Giffroy, Jean-Marie

Publication date:
1995

[Link to publication](#)

Citation for published version (HARVARD):
Giffroy, J-M 1995, *Notes d'embryologie des animaux domestiques*.

General rights

Copyright and moral rights for the publications made accessible in the public portal are retained by the authors and/or other copyright owners and it is a condition of accessing publications that users recognise and abide by the legal requirements associated with these rights.

- Users may download and print one copy of any publication from the public portal for the purpose of private study or research.
- You may not further distribute the material or use it for any profit-making activity or commercial gain
- You may freely distribute the URL identifying the publication in the public portal ?

Take down policy

If you believe that this document breaches copyright please contact us providing details, and we will remove access to the work immediately and investigate your claim.

NOTES D'

EMBRYOLOGIE DES ANIMAUX DOMESTIQUES

J. M. GIFFROY

Illustration: L. ALLEMAN

Ces notes d'embryologie des Animaux Domestiques sont destinées aux étudiants de seconde candidature en Médecine Vétérinaire des Facultés de Namur. Elles sont rédigées pour permettre à l'étudiant de suivre le cours avec plus de facilité.

Le nombre d'heures consacrées à l'enseignement de cette branche est limité; aussi, certains chapitres de l'organogenèse ne sont traités que superficiellement ou ont été volontairement omis.

TABLEAUX

	n°	page
Taille et nombre de follicules taille de l'ovocyte	1	6
Cycle oestral	2	14
Moment de l'ovulation par rapport aux chaleurs...	3	15
Vie génitale des animaux sauvages	4	15
Volume de l'éjaculat, nombre de spermatozoïdes par ml et longueur des spermatozoïdes	5	
Durée de la fertilité des gamètes mâles et femelles selon les espèces	6	31
Durée de la gestation et nombre de jeunes par portée	7	41
Chronologie de la segmentation, du transit dans l'oviducte et de l'implantation	8	54
Dépendance de la gestation par rapport au corps jaune, selon les espèces et le moment	9	57
Types de placentas	10	59
Données moyennes concernant la reproduction de quelques oiseaux domestiques	11	69

FIGURES

	Page
Reproduction d'une gravure de Hartsoeker montrant un individu préformé contenu dans la tête du spermatozoïde	1 6
Schéma d'ovaire de mammifère	2 8
Représentation de quelques variables d'un cycle oestral schématisé	3 12
Cycle oestral de la vache	4 16
Appareil génital de la poule	5 18
Oeuf de poule	6 21
Tube séminipare	7 23
Spermiogenèse	8 25
Ultrastructure de la tête du spermatozoïde de taureau	9 27
Ultrastructure de la queue du spermatozoïde de taureau	10 28b
Schéma de l'utilisation de la transplantation ovulaire	11 33
Comparaison entre l'ovogenèse et la spermatogenèse	12 36
Schéma de la réaction acrosomiale et du début de la fusion des cytoplasmes	13 38
Schéma de la fécondation	14 40
Formation du blastocyste chez la chèvre	15 44
Segmentation de l'oeuf dans l'espèce bovine	16 45
Gastrulation	17 47
Monstruosité résultant du dédoublement du système ligne primitive - prolongement céphalique ...	18 49
Embryon de chien de 21 jours	19 51

Embryon de chien de 23 jours	20	52
Types de nidation	21	55
Chronologie de la reproduction chez le chevreuil..	22	56
Représentation schématique de l'ultrastructure du placenta de bovin	23	60
Production hormonale au cours de la gestation, dans l'espèce chevaline	24	62
Embryon de cheval: ceinture allanto-choriale	25	63
Schéma de l'histogénèse de la cupule endomé- triale	26	64
Formation des annexes chez l'embryon d'oiseau (stades 48h et 72h d'incubation)	27	68
Formation des annexes chez l'embryon d'oiseau (stades 96h et 14j d'incubation)	28	68b
Développement de la face	29	82
Intestin pharyngien	30	85
Rotation de l'estomac	31	87
Développement des estomacs du bovin avant la naissance	32	89
Développement des estomacs du bovin après la naissance	33	90
Rotation de l'intestin	34	92
Schéma du germe dentaire	35	95
Disposition schématique des trois ébauches rénales	36	99
Mésonephros	37	100
Formation du métanéphros	38	102
Schéma du système uro-génital avant la diffé- renciation sexuelle	39	106
Ebauche testiculaire	40	108

Ebauche ovarienne	41	108
Disposition du testicule en migration chez le foetus du chien âgé de 50 jours	42	109
Schéma du gubernaculum testis	43	110
Schéma de la migration testiculaire chez le porc .	44	111
Schéma de deux stades de migration testiculaire ..	45	112
Evolution des arcs aortiques	46	120
Flexion du tube cardiaque et cloisonnement auriculo-ventriculaire	47	122
Cloisonnement interauriculaire	48	123
Circulation foetale du mouton	49	125
Schéma du coeur normal	50	126
Schéma de la persistance du canal atrio- ventriculaire	51	126
Schéma des anomalies du cloisonnement interventriculaire	52	126
Schéma des anomalies du cloisonnement interauriculaire	53	127
Schéma du truncus arteriosus total	54	128
Schéma de la transposition des gros vaisseaux	55	128
Schéma de la persistance du canal artériel	56	128
Schéma de la coarctation de l'aorte	57	128
Schéma de l'arc aortique double	58	129
Schéma de la dextroposition de l'aorte	59	129
Schéma des anomalies du retour veineux	60	130
Schéma de l'atrésie tricuspидienne	61	130
Schéma de l'atrésie aortique	62	131

Schéma de la trilogie de Fallot	63	131
Schéma de la tétralogie de Fallot	64	131
Schéma d'un embryon en fin de neurulation	65	132
Développement embryonnaire du S.N. central du cheval	66	138
Développement de l'hypophyse	67	140
Encéphale du chien	68	143
Comparaison entre l'encéphale du lapin, du chat et de l'homme	69	142
Hydrocéphalie chez le veau	70	145b
Placode et vésicule optique, fente colobomique ...	71	147
Formation de l'oeil	72	148
Développement du labyrinthe membraneux	73	152
Schéma de l'oreille à l'âge adulte	74	153
Schéma de la transmission des vibrations	75	154
Développement de l'oreille moyenne	76	155
Schéma de la disposition des annexes foetales chez l'embryon de cheval de 90 jours	77	158
Volume des liquides foetaux dans l'espèce bovine en fonction de la gestation	78	159
Schéma de la disposition des annexes foetales chez l'embryon de l'homme	79	160
Schéma des enveloppes foetales chez le chien	80	161
Schéma de la disposition des annexes foetales chez l'embryon de bovin	81	162
Formation des annexes foetales chez le porc	82	164
Cotylédon de brebis	83	166
Cotylédon de vache	84	166

Schéma de la disposition des annexes foetales chez le lapin	85	168
Mensuration du foetus de chien	86	170
Comparaison entre la courbe de croissance in utero et du chien	87	171

INTRODUCTION

L'**embryologie** est la science qui a pour objet l'étude de la genèse de l'être, depuis la fécondation de l'ovule par le spermatozoïde jusqu'à l'âge adulte; c'est-à-dire, depuis le stade unicellulaire jusqu'au stade d'un individu capable de produire des cellules reproductrices.

L'embryologie introduit et facilite la compréhension d'autres disciplines : l'anatomie, l'histologie, la physiologie de la reproduction, la gynécologie et l'obstétrique. La tératologie, ou embryologie pathologique, est son prolongement; elle étudie les anomalies congénitales portant sur le fœtus ou ses annexes, leur gravité, leur date d'apparition, leurs causes (endogènes : gènes tératogènes; ou exogènes : médicaments, toxiques, rayonnements, infections). En Médecine Humaine, 2 % des individus sont atteints d'anomalies, bénignes ou graves. En Médecine Vétérinaire, bien que les moyens de lutte contre elles puissent être radicaux (abattage économique, élimination de la reproduction), leur importance n'est pas négligeable.

L'embryologie jette les bases de l'étude de la mortalité embryonnaire, responsable de 20 à 30 % des cas de stérilité chez les Bovins et les Porcins.

L'**embryologie** peut être **descriptive**; dans ce cas, elle s'apparente à l'anatomie et à l'histologie, décrivant la genèse et l'évolution des formes dans le temps et dans les trois dimensions.

L'**embryologie causale** ou expérimentale, se rapprochant de la physiologie, cherche à comprendre le mécanisme et le déterminisme du développement.

L'**embryologie comparée** établit les parallèles entre le développement d'animaux de différentes espèces. Certains processus embryologiques se présentent avec plus de netteté dans une espèce que dans les autres. La signification de certains développements chez les mammifères se comprend plus aisément si l'on connaît ce qui se passe chez les animaux inférieurs dans l'échelle animale.

L'**embryologie moléculaire**, qui est encore à ses débuts, étudie la formation des molécules (notamment, celle de l'ADN, de l'ARN ou de certains enzymes).

On peut diviser le développement des mammifères en trois

périodes : la période pré-embryonnaire où se produit une multiplication rapide de cellules peu différenciées, la période embryonnaire, et la période foetale caractérisée par la croissance des organes formés.

Les mots: "oeuf", "germe", "embryon", "foetus", se retrouvent dans tous les ouvrages d'embryologie et ne sont pas clairement définis.

L'oeuf peut être l'ovule non fécondé ou fécondé (zygote); ou bien un individu dans le début de sa formation. L'oeuf d'oiseau désigne l'ovule de cet animal ou l'ovule et son contenant. Le terme "germe" s'adresse généralement aux premiers stades du développement. Le mot embryon vient du grec; le mot foetus vient du latin; ils veulent dire la même chose. On a cependant l'habitude de parler d'embryon lorsqu'une structure d'ensemble peut être reconnue ; c'est-à-dire, quand se manifestent des régions céphalique, caudale, dorsale et ventrale. Chez l'homme, le stade "foetus" est atteint lorsque l'individu a pris figure humaine (vers le soixantième jour). Evans et Sack (1973) considèrent que l'embryon de chien devient un foetus, quand les doigts de ses membres antérieurs et de ses membres postérieurs sont complètement formés et quand ses traits extérieurs peuvent être clairement reconnus comme ceux d'un chien (entre le 33ème et le 35ème jour).

Nous étudierons d'abord les gamètes et la fertilisation. La connaissance de la gamétogenèse est en effet la base de l'embryologie et de l'étude de l'hérédité.

Le second chapitre comprendra l'embryogenèse (période préembryonnaire) et l'étude des rapports de l'embryon avec l'extérieur, c'est-à-dire avec ses annexes et avec l'utérus.

L'organogenèse (période embryonnaire) des principaux appareils nous occupera ensuite.

La dernière partie s'adressera à l'anatomie des annexes du foetus.

HISTORIQUE

La formation des êtres vivants a préoccupé l'homme depuis les temps les plus reculés de son histoire.

Avant le XVII^{ème} siècle, la connaissance de l'embryologie était basée principalement sur les écrits d'Aristote et de Galien.

Selon **Aristote**, (4^{ème} siècle avant Jésus-Christ) la formation de l'embryon résulte de l'interaction entre deux éléments totalement différents: la semence provenant du mâle et la "catamenia" provenant de la femelle. La "catamenia" est le sang menstruel sécrété à travers les fins vaisseaux sanguins de l'utérus; elle représente la matière de l'embryon qui doit, pour se développer, être guidée et activée par l'action de la semence du mâle; cette dernière détermine sa forme. Aristote n'attribuait aucun rôle à l'ovaire. A côté de ces interprétations assez fantaisistes, il a proposé, à juste titre, l'épigenèse, c'est-à-dire, la théorie selon laquelle l'embryon se forme partie après partie.

Galien, qui vécut à Alexandrie pendant le deuxième siècle de l'ère chrétienne, reprit les vues d'Hérophile de Chalcédoine, qui décrivit les ovaires de la femme et préconisa que cet organe produisait un élément germinal semblable à celui du mâle. Galien conclut que cette semence descendait vers la matrice en passant par les oviductes. Selon lui, la formation de la semence est comparable dans les deux sexes; cependant, la femelle est, à ce sujet, imparfaite par rapport au mâle et moins "ardente" que lui.

Les conceptions d'Aristote et de Galien ont persisté pendant l'Antiquité et le Moyen Age. Elles ont donné lieu à de nombreuses interprétations fantaisistes; ainsi, Paracelse (1493-1541) eut l'illusion d'avoir obtenu un développement embryonnaire en mélangeant dans un tube de verre du sang menstruel et du sperme et en plaçant le tout dans du fumier chaud.

HARVEY, en 1651, dans son "de generatione animalium", établit la notion fondamentale que tout ce qui vit vient d'un oeuf : "omnia ex ovo".

En 1672, le Hollandais **Régnier de Graaf** décrit sur l'ovaire de la femme les follicules qui portent son nom et les considère comme des oeufs. Il étudie le contenu d'oviductes et de matrices de lapines à différents moments après le coït. Il y trouve, à partir du quatrième jour, de petits corps sphériques et les décrit comme précurseurs de l'embryon (ce sont, en fait des blastocystes).

L'invention du microscope permet à **Louis Van Ham**, élève de Leeuwenhoek, de découvrir du spermatozoïde, en 1677.

Après ces importantes découvertes, un frein est mis à la progression de l'embryologie; les "**ovistes**": Malpighi, Haller, Buffon et d'autres, élaborent une théorie selon laquelle toutes les parties de l'être seraient préformées dans l'oeuf. Bonnet va jusqu'à échafauder la théorie de l'emboîtement des germes. Selon lui, l'ovaire d'Eve, mère de tout le genre humain, aurait contenu les germes de tous les hommes venus et à venir, emboîtés les uns dans les autres, et d'autant plus petits qu'ils sont éloignés d'Eve dans l'échelle des temps. La découverte de la parthénogénèse chez les pucerons semble leur donner raison.

Pour les "**spermatistes**" ou animalculistes, (Leeuwenhoek, Leibnitz), c'est le spermatozoïde, animal miniaturisé, qui intervient seul dans la reproduction des êtres.

L'abbé **Spallanzani**, en 1777, montre cependant, chez la grenouille et la chienne que la reproduction nécessite le contact d'éléments mâle et femelle.

La théorie cellulaire, au début du XIXème siècle, fait repartir l'embryologie sur une nouvelle base: Von Baer découvre l'ovule en 1827 et reconnaît son rôle; Van Beneden, en 1833, explique le mécanisme nucléaire de la maturation ovulaire, de la réduction chromatique et de la fécondation, chez l'*Ascaris* du Cheval. Oscar Hertwig étudie la fertilisation de l'oeuf d'oursin.

Haeckel édifie la théorie de la gastrulation.

La fin du XIXème siècle voit un essor rapide et complet de l'embryologie descriptive: les techniques d'observation se sont considérablement améliorées et les chercheurs travaillent sur un matériel vivant adéquat: embryon de grenouille, de triton, de poulet ou de lapin.

De 1940 à 1960, les noms de Caspersson, Brachet, Wilkin, Dalcq, Patten et Wolff ont surtout marqué les progrès de l'embryologie.

Actuellement, la plupart des problèmes embryologiques se trouvent posés en termes biochimiques; les techniques tendent de plus en plus à se "miniaturiser" ou à se "moléculariser".



Fig. 1. : REPRODUCTION D'UNE
GRAVURE DE HARTSOEKER MONTRANT UN
INDIVIDU PREFORME CONTENU DANS
LA TETE DU SPERMATOZOIDE

(B.M. PATTEN et B.M. CARLSON
(1974), Foundations of Embryology
3ème éd., McGraw-Hill éd., New
York, p. 7).

CHAPITRE I. LES GAMETES ET LA FECONDATION

L'oeuf fécondé, point de départ du développement embryonnaire, provient de l'union d'un gamète mâle et d'un gamète femelle. Ces deux éléments sont le spermatozoïde et l'ovule. Bien que leur étude ne soit pas strictement du ressort de l'embryologie, nous allons l'envisager brièvement.

Les gamètes ont quatre caractéristiques que l'on ne rencontre pas chez les autres cellules de l'individu:

1. ils appartiennent à une lignée particulière, la lignée germinale; ces cellules ont conservé leurs potentialités et sont capables de donner un nouvel individu.
2. ils subissent la méiose; au terme de leur développement, leur noyau contient donc un nombre de chromosomes de moitié moindre que celui des autres cellules (haploïdie).
3. leur taille et leur structure diffèrent totalement selon le sexe de l'organisme auquel ils appartiennent.
4. leur destinée finale est la fécondation, qui rétablit le nombre de chromosomes (diploïdie).

A/ L'OVULE

1. L'ovule de Mammifère (voir figure 2)

L'ovule prend naissance et se développe dans l'ovaire. Anatomiquement, cette glande comprend :

- une enveloppe externe, comportant l'albuginée, mince couche fibreuse, et l'épithélium cubique de revêtement dérivé de l'épithélium coelomique (appelé parfois "épithélium germinatif"). (voir plus loin).
- une corticale renfermant des follicules primaires, secondaires et tertiaires (ou de De Graaf) des cellules interstitielles et des corps jaunes.
- une médullaire, formée d'un tissu conjonctif dense, de fibres musculaires lisses, de cellules interstitielles et d'éléments vasculaires et nerveux.

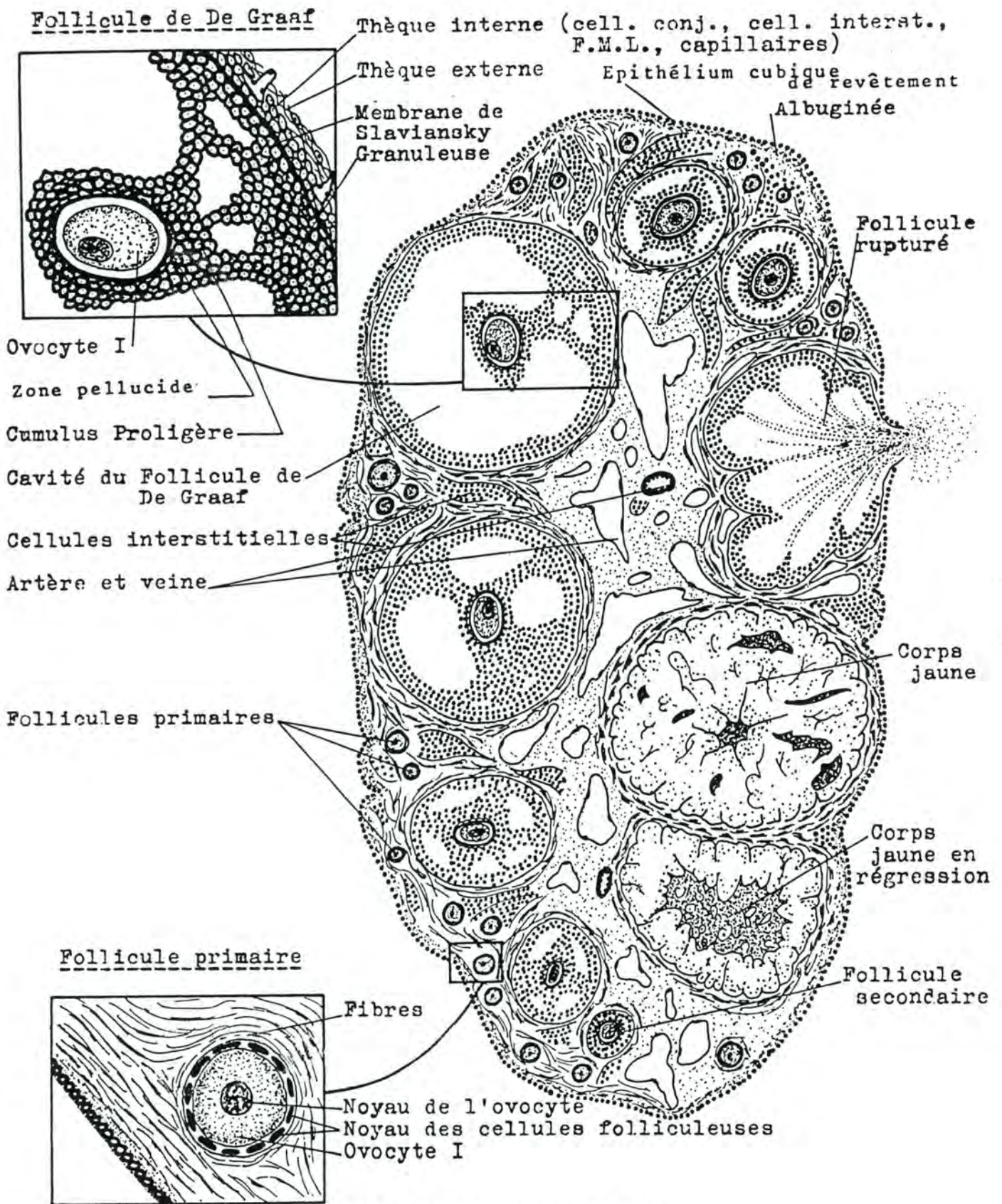


Fig.2 : SCHEMA D'OVAIRE DE MAMMIFERE

(d'après C.D. TURNER (1966) cité par T.G. BAKER, Oogenesis and ovulation, in *Reproduction in Mammals*, édité par C.E. AUSTIN et R.V. SHORT, 1ère éd., Cambridge University Press, éd., tome 1., p.40).

Au cours de la vie embryonnaire (pendant l'organogenèse), les gonocytes produisent par mitoses, ces cellules germinales, les ovogonies (voir plus loin). C'est la phase de multiplication. Cette phase s'arrête à la naissance, sauf chez le hamster, le lapin, le furet et le vison.

Ensuite, toujours chez l'embryon, se produit la phase de croissance. Les ovogonies augmentent de volume et s'entourent de cellules de petite taille, les cellules folliculeuses. Les ovogonies passent au stade ovocyte I; ces cellules, dont le noyau possède toujours 2 N chromosomes (nombre diploïde) en prophase I de la méiose, auront des chances de devenir, à l'âge adulte, des ovules. Les autres dégénèrent. La phase de croissance" se continue après la naissance. Un veau femelle d'un jour, possède pour ses deux ovaires, environ 75.000 follicules; à trois ans, il en reste environ 21.000 et à 12-14 ans, environ 2.500.

Chez la chienne, on compte 700.000 ovocytes à la naissance, 350.000 à la puberté et 520 à 10 ans.

Avant la puberté, on rencontre dans un ovaire, des follicules de deux types: primaire et secondaire. Les follicules primaires contiennent un ovocyte d'une taille de 40 à 70 microns. Ils ne possèdent qu'une assise de cellules folliculeuses et une mince enveloppe de fibres conjonctives, entourée par la membrane de Slaviansky. Les follicules secondaires contiennent un ovocyte d'une taille de 100 à 150 microns: autour de lui apparaît une zone pellucide (glucoprotéines), sécrétée par les cellules folliculeuses. Les cellules folliculeuses sont groupées en un épithélium cubique stratifié; on assiste à un début de vascularisation.

Le tissu conjonctif formé de fibres a aussi augmenté en importance par rapport à celui du follicule primaire. Chez la femme, les follicules secondaires apparaissent à l'âge de 4-5 ans.

La phase de maturation commence à l'âge adulte. Elle se caractérise par l'apparition cyclique, sur l'ovaire, de follicules tertiaires, ou follicules de De Graaf, provenant de la transformation de follicules secondaires. Le follicule de De Graaf comporte :

- l'ovocyte (100 à 180 microns)
- la zone pellucide qui borde l'ovocyte
- la granuleuse, couche polycellulaire, dérivée des cellules folliculeuses ; elle forme la face interne d'une cavité et, au niveau de l'ovocyte, l'entoure en une formation appelée cumulus proligère ou cumulus oophorus.
- une cavité (antrum folliculi) remplie d'un liquide albumineux, riche en oestrogènes, appelé liquor folliculi.

- la thèque interne formée de cellules conjonctives et de capillaires, de fibres musculaires lisses et de cellules interstitielles.
- la thèque externe, formée de cellules conjonctives.

Les follicules de De Graaf font souvent saillie à la surface de l'ovaire. Selon les espèces, leur nombre et leur taille sont variables (tableau 1).

La **zone pellucide** (ou membrane pellucide) se forme entre l'ovocyte et les cellules folliculeuses. Sa partie externe est constituée de mucopolysaccharides acides provenant des cellules folliculeuses; sa partie interne est également de nature mucopolysaccharidique; mais issue de l'ovocyte et à réaction neutre. Des microvillosités seraient émises par les cellules folliculeuses d'une part et par l'ovocyte d'autre part. C'est par ces prolongements cytoplasmiques que s'effectuerait le transport des substances nutritives. Chez le bovin, elle a une épaisseur de 16 à 17 microns; chez le porc, de 15 microns.

ESPECE	TAILLE DU FOLLICULE (cm)	NOMBRE MOYEN DE FOLLICULES	TAILLE DE L'OVOCYTE (microns)
Jument	2 à 5	1 ou 2	135
Vache	0,8 à 1,8	1 ou 2	110 à 130
Brebis & chèvre	1	1 à 4	125
Truie	0,8 à 1	8 à 10	130
Chienne	0,6	6	140
Chatte	0,4	4	120 à 130
Lapine	0,2	5	120 à 130
Ratte	0,09	10	75
Souris	0,07	8	75
Guénon Rhésus	0,6	1	110 à 120
Femme	1 à 1,5	1 ou 2	120 à 135

Tableau 1. : Taille et nombre moyen de follicules
Taille de l'ovocyte

D'après Mac Laren un rôle important de la zone pellucide serait de maintenir ensemble les blastomères lors du transit dans l'oviducte de l'oeuf en segmentation (voir plus loin).

L'ovule de mammifère est pauvre en vitellus et il ne comporte pas de membrane vitelline (oeuf alécithe). Au cours de sa phase de croissance, l'ovocyte reçoit dans son cytoplasme des enclaves de forme globulaire. Ces dernières sont essentiellement de deux types : soit à contenu lipoïdique, soit à contenu protéique.

Après l'ovulation, la granuleuse et la thèque interne ne disparaissent pas et produisent le corps jaune, glande endocrine qui va fonctionner un temps variable (corps jaune périodique, corps jaune gravidique) en sécrétant de la progestérone, avant de régresser.

Les nombreux follicules primaires et secondaires qui ne subissent pas la phase de maturation entrent en involution (atrésie folliculaire). Celle-ci commence dès avant la naissance. Chez la femme, à la ménopause, elle est le sort de tous les follicules.

L'appareil génital femelle des mammifères, à partir de la puberté, subit des modifications cycliques qui correspondent aux phases de maturation et de transformation en corps jaune du follicule de De Graaf. Ces modifications ont reçu le nom de cycle oestral ou cycle sexuel. Un cycle comporte quatre périodes : le proestrus, l'oestrus (au cours duquel lieu, généralement, l'ovulation), le metoestrus et le dioestrus (période de repos).

La gestation interrompt la succession des cycles.

Le cycle sexuel est sous le contrôle de différents organes: l'hypothalamus, l'hypophyse, l'ovaire et les autres organes génitaux. Les realising factors de l'hypothalamus stimulent la sécrétion de F.S.H. et de L.H. par le lobe antérieur de l'hypophyse. Ces gonadotrophines provoquent la croissance des follicules et des corps jaunes et la synthèse d'oestrogènes et progestérone par l'ovaire. Elles agissent sur les organes génitaux de différentes façons selon le moment du cycle.

Au niveau ovarien, on constate la croissance de follicules qui produisent des oestrogènes. La taille des corps jaunes et la quantité de progestérone sécrétée restent élevées jusque peu avant la fin du dioestrus. Elles diminuent à cause de la sécrétion de prostaglandine F₂ par l'utérus.

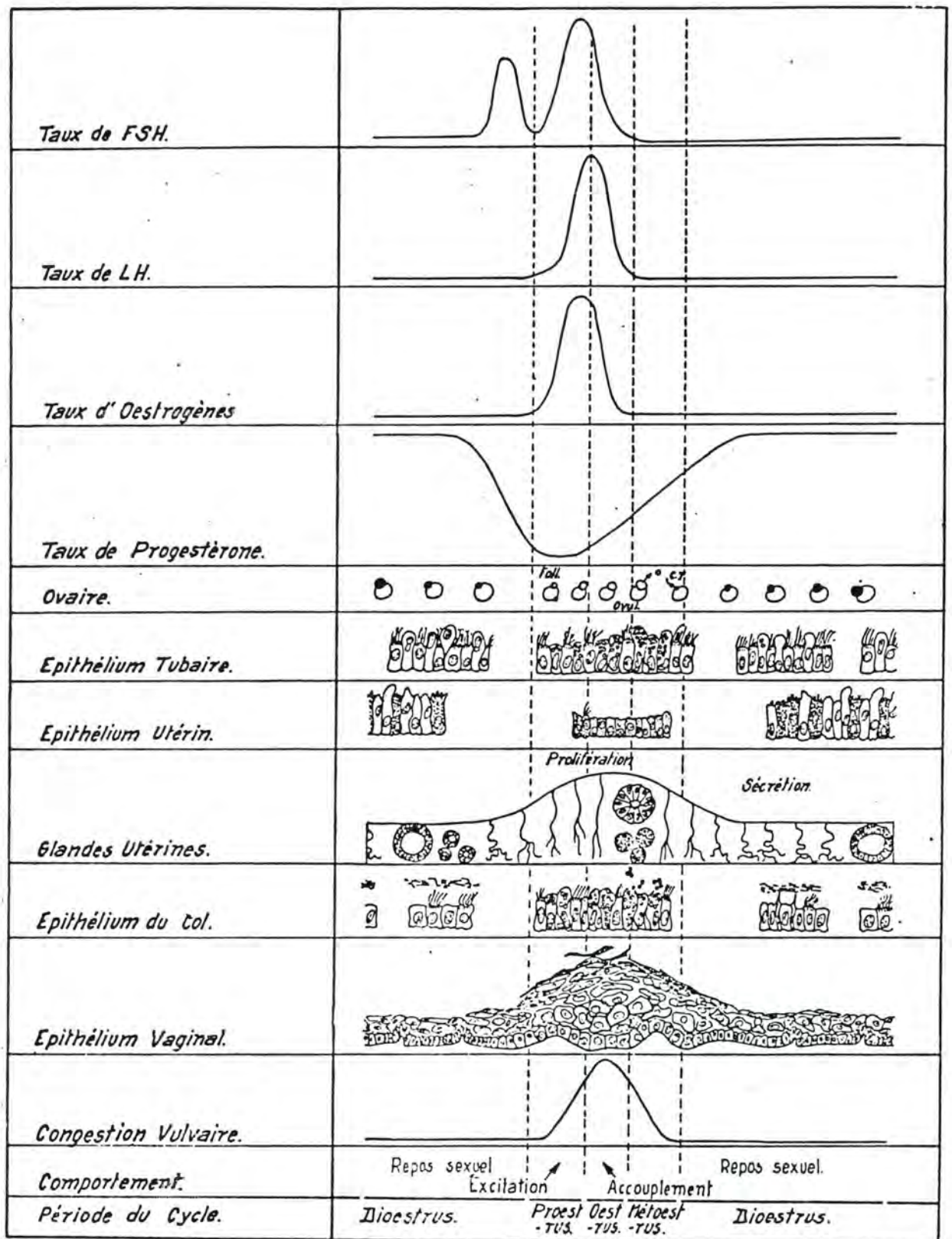


Fig. 3. : REPRESENTATION DE QUELQUES VARIABLES D'UN CYCLE OESTRAL SCHEMATISE (d'après I. RUSSE (1974), Berl. Münch. Tierarztl. Wschr., 87 p. 345, modifié)

Avant et pendant l'oestrus, les cellules non ciliées de l'épithélium de l'oviducte produisent des granules. Ceux-ci sont libérés dans la lumière de l'organe pendant les premiers jours qui suivent l'ovulation. Ils représentent le matériel de base destiné à la nutrition de l'oeuf dans l'utérus, les noyaux de ces cellules font hernie dans la lumière de l'oviducte et, sous l'influence de la progestérone, les cellules sont éliminées.

Tandis que le corps jaune et la quantité de progestérone régressent, les **glandes utérines** prolifèrent. Après le metoestrus, elles sécrètent les protéines indispensables à la survie de l'embryon.

L'épithélium du **col utérin** est surtout actif pendant le proestrus et l'oestrus; ses cellules sécrétoires produisent des granules de mucus qui sont libérés dans la lumière de l'organe. Après l'arrivée de l'oeuf dans la matrice, ce mucus devient visqueux et l'épithélium cesse son activité.

Pendant l'oestrus, les couches superficielles de l'épithélium **vaginal** se cornifient ; le dépôt de kératine disparaît pendant les autres périodes du cycle.

Selon les espèces, la durée du cycle et la durée relative des périodes varient. Chez certaines espèces (vache, truie, femme), les cycles se succèdent sans arrêt au cours de l'année. Chez d'autres (jument, brebis), l'activité sexuelle ne se manifeste qu'à certaines périodes de l'année (saison de monte, breeding season) entre lesquelles, il n'y plus de succession de cycles (tableau 2).

L'oestrus (encore appelé chaleurs, ou rut) correspond à une phase du cycle visible extérieurement se caractérisant par un comportement particulier de la femelle, notamment, par l'acceptation du mâle. L'ovulation est l'éclatement du follicule de De Graaf avec expulsion du liquide folliculaire et de l'ovocyte. Il est capté par le pavillon de la trompe et entraîné vers l'oviducte. On a déterminé le moment de l'ovulation par rapport aux chaleurs (tableau 3).

L'amélioration des conditions alimentaires et d'entretien a rendu les animaux domestiques plus indépendants des conditions climatiques que les animaux sauvages. Chez ces derniers, la période d'activité sexuelle a une durée beaucoup plus réduite et se situe, dans l'année, de telle façon que les naissances se déroulent au printemps (tableau 4).

ESPECE	DUREE DU CYCLE	PERIODE D'ACTIVITE SEXUELLE	DUREE DU RUT
Jument	21 à 28 jours	mars à juillet (parfois en hiver)	6 jours
Vache	20 (génisse) à 21 jours	toute l'année	15 heures
Brebis	16 à 21 jours	septembre à mars	2 jours
Chèvre	20 à 21 jours	septembre à janvier	40 heures
Truie	21 jours	toute l'année	2 à 3 jours
Chienne	6 mois	1 cycle au printemps	9 à 10 jours
Chatte	4 à 6 mois	2 ou 3 cycles par an	4 à 8 jours*
Lapine	6 à 7 jours (cycle mal défini)	toute l'année	1 à 3 jours généralement

Tableau 2. Cycle oestral.

* Lors de la présence d'un mâle, le rut dure en moyenne 4 jours ; la plus forte acceptation du mâle se situe le 3ème jour. En l'absence de mâle les chaleurs se prolongent pendant 8 à 10 jours (Derivaux).

ESPECE	MOMENT DE L'OVULATION
Jument	24 à 48 heures avant la fin des chaleurs (au fouiller rectal, il est possible de déterminer le degré de maturité du follicule et, dès lors, le moment exact de l'ovulation).
Vache	10 à 15 heures après la fin des chaleurs (variations: de 2 heures avant la fin des chaleurs jusqu'à 26 heures après la fin des chaleurs). Les génisses ovulent en moyenne 3 heures plus tôt que les vaches.
Brebis	18 à 24 heures après le début des chaleurs
Chèvre	30 à 36 heures après le début des chaleurs
Truie	36 à 48 heures après le début des chaleurs
Chienne	1 à 3 jours après la première acceptation du mâle; soit, le 12ème ou le 13ème jour après le début des pertes (ces dernières commencent au proestrus qui dure environ 9 jours et qui est suivi de l'oestrus d'une durée de 9 à 10 jours; ce n'est que pendant ce dernier que la chienne accepte le mâle).
Chatte	L'ovulation n'est pas spontanée, comme chez les espèces précédentes, mais, au contraire, provoquée par l'accouplement. Elle a lieu 24 à 30 heures après lui.
Lapine	Ovulation provoquée : 10 à 12 heures après le coït.

Tableau 3. Moment de l'ovulation par rapport aux chaleurs

ESPECE	MOMENT DU RUT	GESTATION	NAISSANCES
Renard	février-mars	60 jours	avril-mai
Sanglier	novembre à janvier	112 jours	mars-avril
Chevreuril	mi-juillet à mi-août	270 jours	avril-mai
Cerf	fin septembre à mi-octobre	280 jours	mi-mai à fin juin

Tableau 4. : vie génitale des animaux sauvages

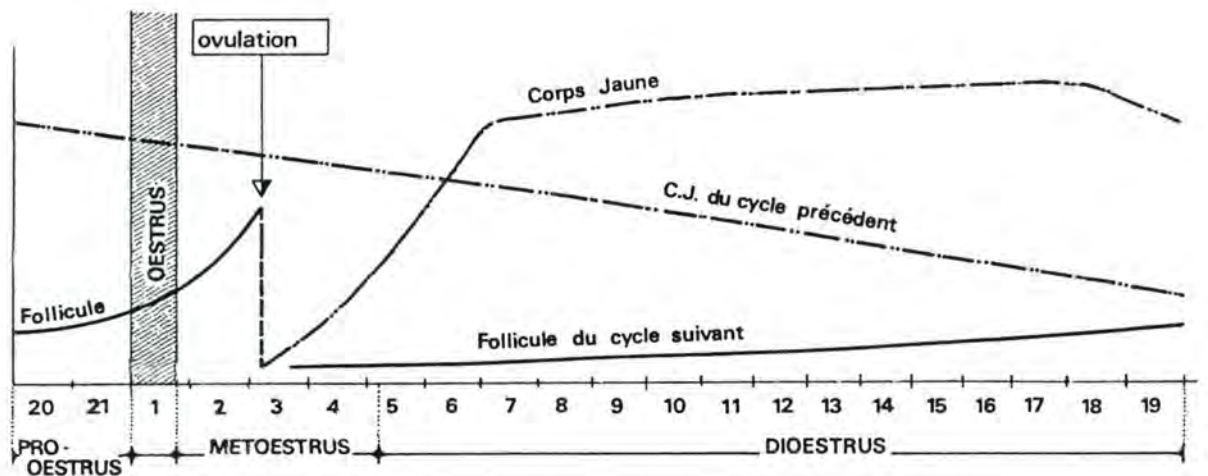


Fig. 4. : CYCLE OESTRAL DE LA VACHE
 (d'après G.W.Salisbury et N.L. VAN DEMARK (1961),
 in Physiology of Reproduction and Artificial Insemination, Freeman ed.)

Nous allons examiner, maintenant, ce qui se passe chez la plupart des animaux domestiques.

Après l'ovulation, dans l'oviducte, l'ovocyte I subit la première division méiotique (réductionnelle) et expulse un premier globule polaire. L'ovule devient ainsi un ovocyte II ; son noyau contient N chromosomes. Le globule polaire est un corpuscule cellulaire équivalent à lui au point de vue du noyau mais son cytoplasme est réduit au minimum.

L'ovocyte II est entouré de la zone pellucide et de la corona radiata (couche de cellules folliculeuses dérivée du cumulus proligère).

L'ovocyte II peut rester un certain temps, dans cet état; en quelque sorte, il est au repos. Si la pénétration d'un spermatozoïde se produit, il reprend son activité et la seconde division méiotique (équationnelle) se déroule, accompagnée de l'expulsion du second globule polaire (voir plus loin).

La séquence est donc: ovulation - émission du premier globule - pénétration du spermatozoïde - émission du second globule.

Chez le Chien, elle est différente : ovulation - pénétration du spermatozoïde - émission du premier globule - émission du second globule.

Nous trouverons chez les Oiseaux: émission du premier et du second globule au niveau de l'ovaire - ovulation - pénétration du spermatozoïde.

2. L'ovule d'Oiseau (voir figures 5 et 6)

Chez l'oiseau, il faut distinguer l'ovulation ou ponte ovarique, qui est l'émission d'un ovule par l'ovaire et l'oviposition ou ponte proprement dite, qui est l'expulsion d'un oeuf hors du corps de la femelle. Pendant le transit de l'ovule dans les voies génitales, une partie du développement embryonnaire (la segmentation) se déroule; l'oeuf pondu et entouré de sa coquille ne contient donc pas une cellule mais un embryon.

Vers le 7ème ou 8ème jour de la vie embryonnaire de la poulette, les deux ébauches des ovaires sont formées, mais seule celle de l'ovaire gauche va continuer à se développer. Il en sera de même pour le reste du tractus génital. Un développement identique s'observe chez les autres espèces d'oiseaux, sauf chez les Rapaces diurnes.

A la naissance, l'ovaire est semblable à celui d'un mammifère. A l'âge adulte, il ressemble à une grappe de raisins dont les graines seraient jaunes et de différentes grandeurs. Chaque "grain" est un ovocyte entouré de ses cellules folliculeuses, abondamment vascularisées. Les plus grands mesurent 40 mm, sur l'ovaire de poule. Ce sont les derniers follicules, dont l'ovocyte est rempli d'une énorme inclusion vitelline édifiée avec l'aide de l'abondante vascularisation du follicule; le noyau et le cytoplasme sont rejetés à la périphérie de la cellule.

Les deux divisions méiotiques de l'ovocyte I se produisent avant l'ovulation; celle-ci est, en général, immédiatement suivie par la fécondation.

Au moment où le "grain" jaune (ovule fécondé ou non) se détache de la grappe ovarique, l'ovaire est coiffé par l'infundibulum de l'oviducte qui, ainsi, réceptionne l'ovule.

Le parcours de l'oeuf dans les voies génitales prend un certain temps (24 à 26 heures, chez la poule; 36 à 40 heures chez le pigeon); au cours de ce transit, l'embryon, tout en se développant, reçoit des diverses parties du tractus génital, des éléments qui vont compléter l'oeuf.

L'**infundibulum** (pavillon) de l'oviducte, riche en fibres musculaires lisses, propulse l'oeuf vers le magnum en une vingtaine de minutes. On y observe un dépôt protéique qui améliore la solidité de la membrane vitelline.

Dans le **magnum** où il reste environ trois heures, le blanc ou albumen est déposé en couches successives à l'extérieur de la membrane vitelline. Pendant ce temps, l'oeuf subit des rotations sur lui-même; le blanc qui se trouve sur son axe de

rotation est soumis à une torsion qui en expulse l'eau; cela l'épaissit et provoque la formation de deux cordons de protéines (ovomucines) plus concentrés, les chalazes. Elles se trouvent dans le grand axe de l'oeuf et ont pour rôle de maintenir le jaune en place.

L'oeuf séjourne de 60 à 75 minutes dans l'isthme où sont élaborées les membranes coquillières. Elles sont au nombre de deux, une interne et une externe, et sont constituées de fibres de kératine.

La chambre coquillière de l'utérus forme la coquille en une vingtaine d'heures. D'autre part, elle fournit à l'albumen une grande quantité d'eau et de sels minéraux, à travers les membranes coquillières (l'albumen double de volume).

L'oeuf formé passe ensuite dans le vagin et est expulsé.

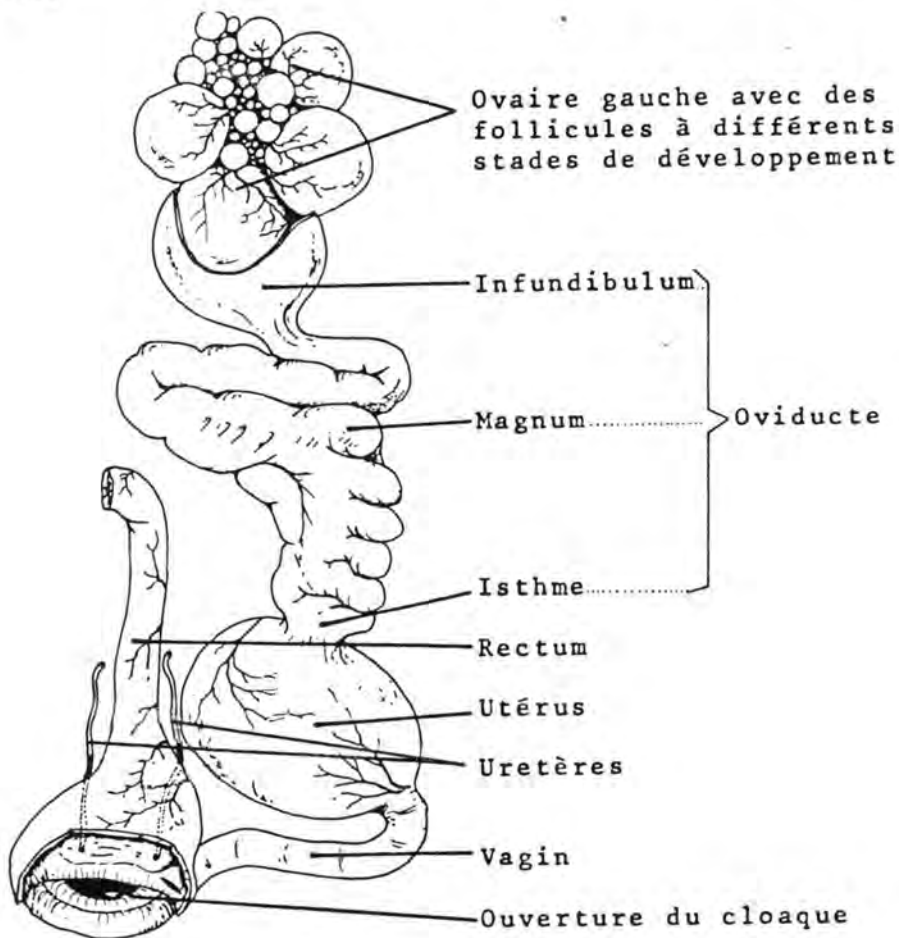


Fig. 5. : APPAREIL GENITAL DE LA POULE
 (d'après E. Schwarze et I. Schröder (1972), *Kompndium der Geflügelanatomie*, Gustav Fischer ed., Stuttgart, p. 154).

Le développement embryonnaire commence dans les voies génitales dès avant la ponte. La première segmentation a lieu cinq heures après l'ovulation. L'ensemble de la segmentation est terminé au moment de l'oviposition ; l'oeuf est alors occupé par une blastula secondaire. Dans la plupart des cas, l'oeuf est expulsé, le petit bout dirigé vers le cloaque.

L'orientation de l'axe céphalo-caudal de l'embryon s'effectue au cours du transit dans l'oviducte. Lors de celui-ci, l'oeuf subit une rotation qui se fait toujours dans le même sens (cette rotation est aussi responsable de la torsion des chalazes).

Selon la règle de Von Baer, l'axe céphalo-caudal de l'embryon peut être déterminé de cette façon: lorsqu'on regarde l'oeuf, le gros pôle étant à la gauche de l'observateur, la tête de l'embryon est dirigée à l'opposé de l'observateur, l'axe crânio-caudal de l'embryon est perpendiculaire au grand axe de l'oeuf.

Cette règle est vérifiée à 85 % chez la poule et à 99 % chez le pigeon. Clavert a démontré que les cas où l'embryon s'oriente contrairement à la règle de Von Baer, sont ceux des oeufs, qui dans l'utérus, ont leur gros pôle tourné vers le cloaque, c'est-à-dire, inversement à l'orientation habituelle de la ponte.

L'oeuf d'oiseau est télolécithe; le vitellus est très abondant et le cytoplasme est rejeté au pôle supérieur (pôle animal) avec le noyau.

Si nous examinons d'extérieur vers intérieur un oeuf de poule, nous rencontrerons les formations suivantes :

- la **coquille calcaire**: se compose de deux couches soudées formées d'une trame protéique et de minéraux (CO₃, PO₄, Ca, Mg, Fe, S). La couche mammillaire, interne, a une structure en colonnes. Chaque colonne est constituée d'un axe autour duquel sont disposés des cristaux de calcite. La couche spongieuse, externe, a une structure fibreuse. La coquille est recouverte d'une cuticule provenant d'un dépôt de mucus. De nombreux canaux ramifiés traversent la coquille et viennent s'ouvrir à la surface au niveau des pores. La couleur de fond et les tranches colorées proviennent de divers pigments (oochodéine, oocyanine, oochlorine, ooxanthine). Ils proviennent de la dégradation de l'hémoglobine ou de pigments biliaires. Giersberg explique leur origine par la dégénérescence des érythrocytes dans la couche muqueuse de l'oviducte. De là, entraînés dans une sorte de caillot, ils

descendraient dans l'utérus et s'intégreraient à la coquille dans la chambre coquillièrè.

- les **membranes coquillières externe et internes**: au niveau du gros pôle, elles se séparent pour délimiter la chambre à air.
- l'**albumen**: est formé de couches concentriques de protéines. Deux couches plus liquides entourent une couche centrale dense. Ces couches aqueuses sont en rapport, l'une avec la coquille, l'autre avec le jaune. Leur fluidité permettrait au jaune de tourner autour de l'axe formé par les chalazes.
- la **membrane vitelline**: entoure le vitellus; elle a environ 25 microns d'épaisseur et est formée d'un réseau de kératine percé de pores minuscules permettant les échanges.
- le **vitellus** (ou jaune): il est constitué de couches superposées de vitellus jaune et de vitellus clair. Le premier est formé le jour et contient des caroténoïdes alors que le second est formé la nuit et n'en contient pas. Le vitellus jaune contient plus de phosphates, plus de lipides, moins d'eau et plus de protéines que le vitellus clair. Il faut environ une semaine, à l'ovaire, pour former le vitellus; son poids, pendant ce temps passe de 0,2 à 18 grammes.
- la **cicatricule**: est la petite aire blanchâtre de 2 à 3 mm de diamètre, située au pôle animal. Elle comporte d'abord le noyau et le cytoplasme de l'ovule; puis, au fur et à mesure que progresse la segmentation, l'embryon. Dans un oeuf frais, la cicatricule, plus légère, est dirigée vers le haut.
- la **latébra**: est un amas de vitellus clair au centre du jaune; il atteste la présence initiale du noyau et du cytoplasme à cet endroit.
- le **puits de la latébra**: est une colonne de vitellus clair qui joint la latébra à la cicatricule; elle est une trace de la migration, vers la surface, du cytoplasme et du noyau.
- le **noyau de Pander**: est un coussinet de vitellus clair sur lequel repose la cicatricule; il termine le puits de la latébra.

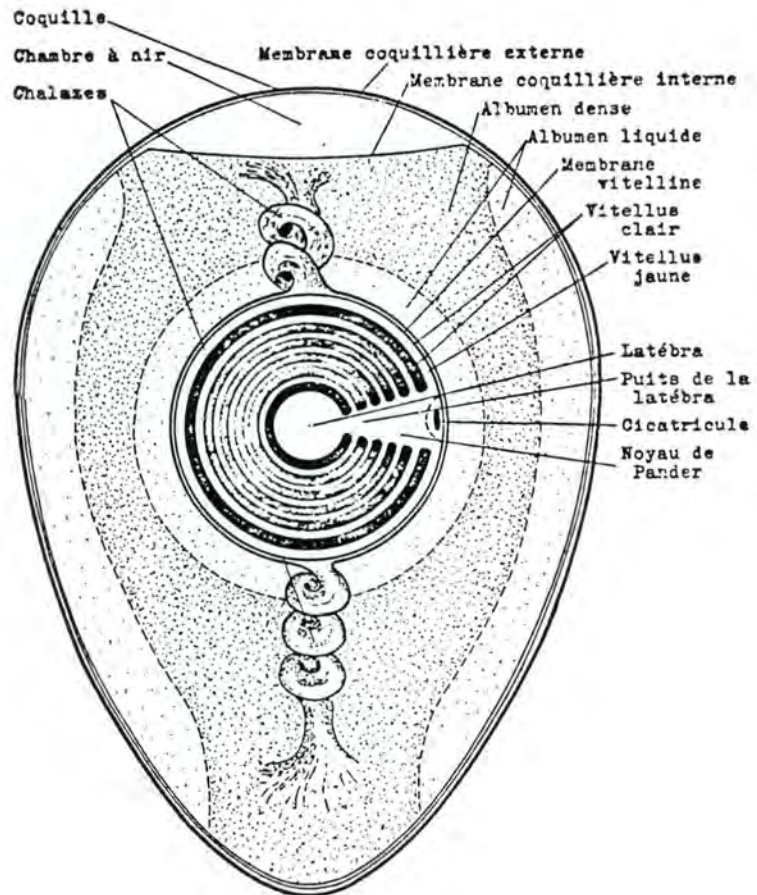


Fig. 6. : OEUF DE POULE
 (d'après R. VERHEYEN (1967), *Oologica Belgica*, Inst. Roy. Sc.
 Nat. Belg., ed., Bruxelles, p. 10).

La composition chimique d'un oeuf de poule de 58 grammes (poids moyen) est la suivante:

Eau	37,7 grammes, soit	65 %
Protéines	7,3 grammes, soit	12,6 %
Lipides	6,0 grammes, soit	10,3 %
Glucides	0,2 grammes, soit	0,34 %
Minéraux	6,8 grammes, soit	11,7 %
dont calcium	2,2 grammes, soit	3,9 %

Le jaune représente 31,9 % de l'oeuf entier; il contient 48,7 % d'eau, 16,6 % de protéines, 32,6 % de lipides, 1 % de glucides et 1,1 % de matières minérales.

Le blanc représente 55,8 % du poids de l'oeuf; il contient 88 % d'eau et 11,5 % de protéines.

L'écaille représente 12,3 % du poids total de l'oeuf.

B/ LE SPERMATOZOÏDE

Le gamète mâle est élaboré par le testicule. Anatomiquement, cet organe comprend : (voir fig. 7)

- Une **séreuse**

- L'**albuginée**: capsule fibreuse d'environ 1 mm d'épaisseur, entourant l'organe et envoyant vers son centre des cloisons fibreuses délimitant plusieurs centaines de logettes pyramidales. Ces logettes abritent chacune quelques tubes séminipares. D'autre part, l'albuginée forme un repli, appelé corps de Highmore percé de nombreux orifices où se jettent les tubes droits qui sont la terminaison des tubes séminipares.

Le corps de Highmore loge le rete testis, ensemble de conduits et de cavités irrégulières qui font communiquer les tubes droits avec les cônes efférents. La surface de l'albuginée laisse passer de nombreux vaisseaux sanguins et les cônes efférents ;

- Le **tissu conjonctif intersticiel**: il renferme du conjonctif, des vaisseaux, des nerfs et les cellules de Leydig qui produisent la testostérone. Ce tissu interstitiel est situé entre les tubes séminipares ;

- Les **tubes séminipares**: c'est l'unité histologique du testicule et l'élément qui va élaborer le spermatozoïde.

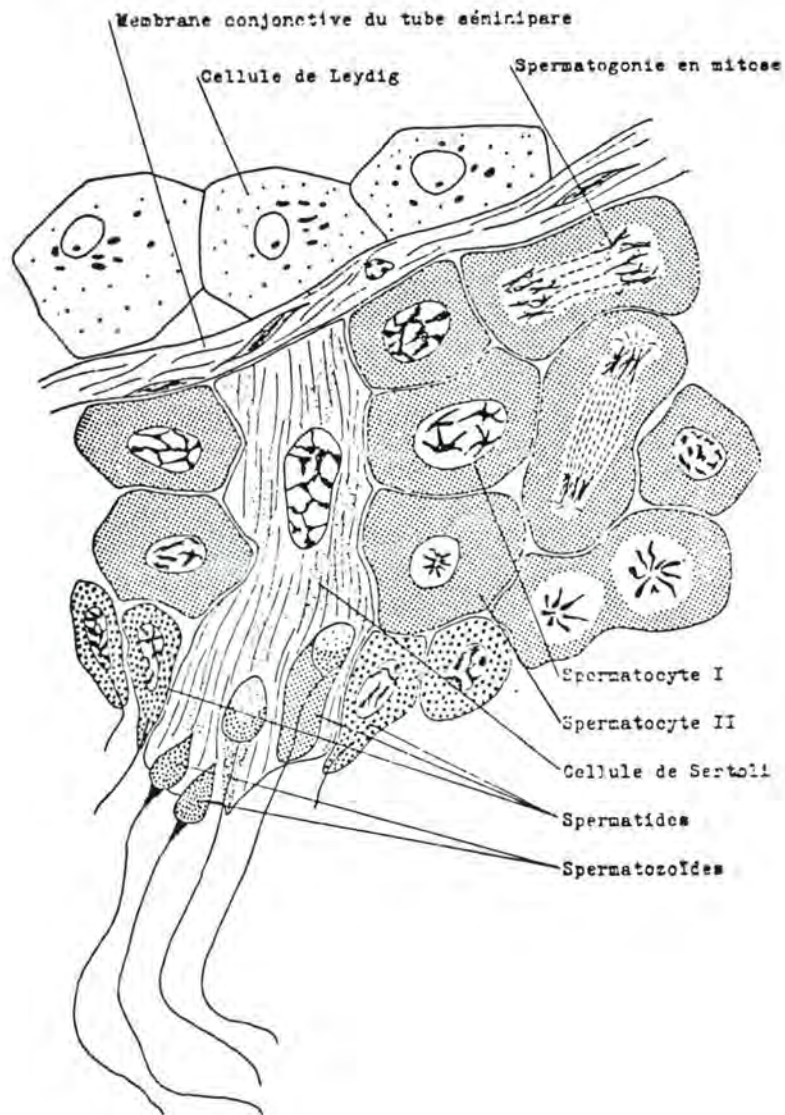


Fig. 7.: TUBE SEMINIPARE
 (d'après C. HOUILLON (1972), Sexualité,
 3ème éd., Hermann, éd., Paris, p. 35)

Ils sont enroulés en spirales longues de 70 à 80 cm. Chez l'homme, on en compte 300 à 1.000 par testicule. Ils se composent d'une membrane conjonctive bordante, de l'épithélium séminal et du syncithium de Sertoli (charge de la nutrition du spermatozoïde);

- Les **voies spermatiques**: filière qui va conduire les spermatozoïdes du tube séminipare vers le milieu extérieur. Au niveau

du testicule, on trouve successivement les tubes droits, le rete testis, une douzaine de cônes efférents qui confluent du rete testis dans le canal épидидymaire.

La fonction du testicule, outre de produire des hormones, est de former les gamètes mâles, les spermatozoïdes.

La spermatogenèse est la transformation du gonocyte mâle ou spermatogonie (contenant $2N$ chromosomes) en spermatide (contenant N chromosome).

La spermiogenèse est la cytodifférenciation de la spermatide (cellule cubique) en spermatozoïde cellule ayant un aspect tout à fait particulier).

1. La spermatogenèse

Si la production de gamètes femelles est cyclique, il n'en est pas de même chez le mâle. Elle est continue après la puberté et ne se termine qu'à la mort de l'individu.

La spermatogenèse se déroule en trois phases:

- multiplication: les spermatogonies subissent un grand nombre de mitoses ;
- croissance: certaines spermatogonies se transforment en spermatocytes I; ceux-ci augmentent de volume et prennent le nom d'auxocytes.
- maturation: chaque auxocyte (noyau renfermant $2 N$ chromosomes) subit la première division méiotique (voir figure 7).

Un spermatocyte I donne donc quatre spermatides alors que nous avons vu qu'un ovocyte I donne un seul ovule et deux ou trois globules polaires.

2. La spermiogenèse (voir figure 8)

Dans le cytoplasme de la spermatide, on trouve deux centrioles, des mitochondries et l'idiosome. Cette formation comporte de nombreuses vésicules, occupées par des granules. La fusion des granules donne l'acrosome qui vient s'appliquer sur le noyau. Les centrioles se placent contre le noyau à l'opposé de l'acrosome. Le centriole proximal s'applique à la membrane nucléaire tandis que le centriole distal émet un flagelle. Le reste de l'idiosome qui n'a pas participé à la formation de l'acrosome migre vers la région des centrioles et se détache du spermatozoïde. Cette portion qui se sépare du spermatozoïde a été appelée "gouttelette protoplasmique". Le cytoplasme ne forme qu'une mince pellicule autour du noyau, se condense à la base et s'étire le long du flagelle, les mitochondries se groupent autour de ce dernier.

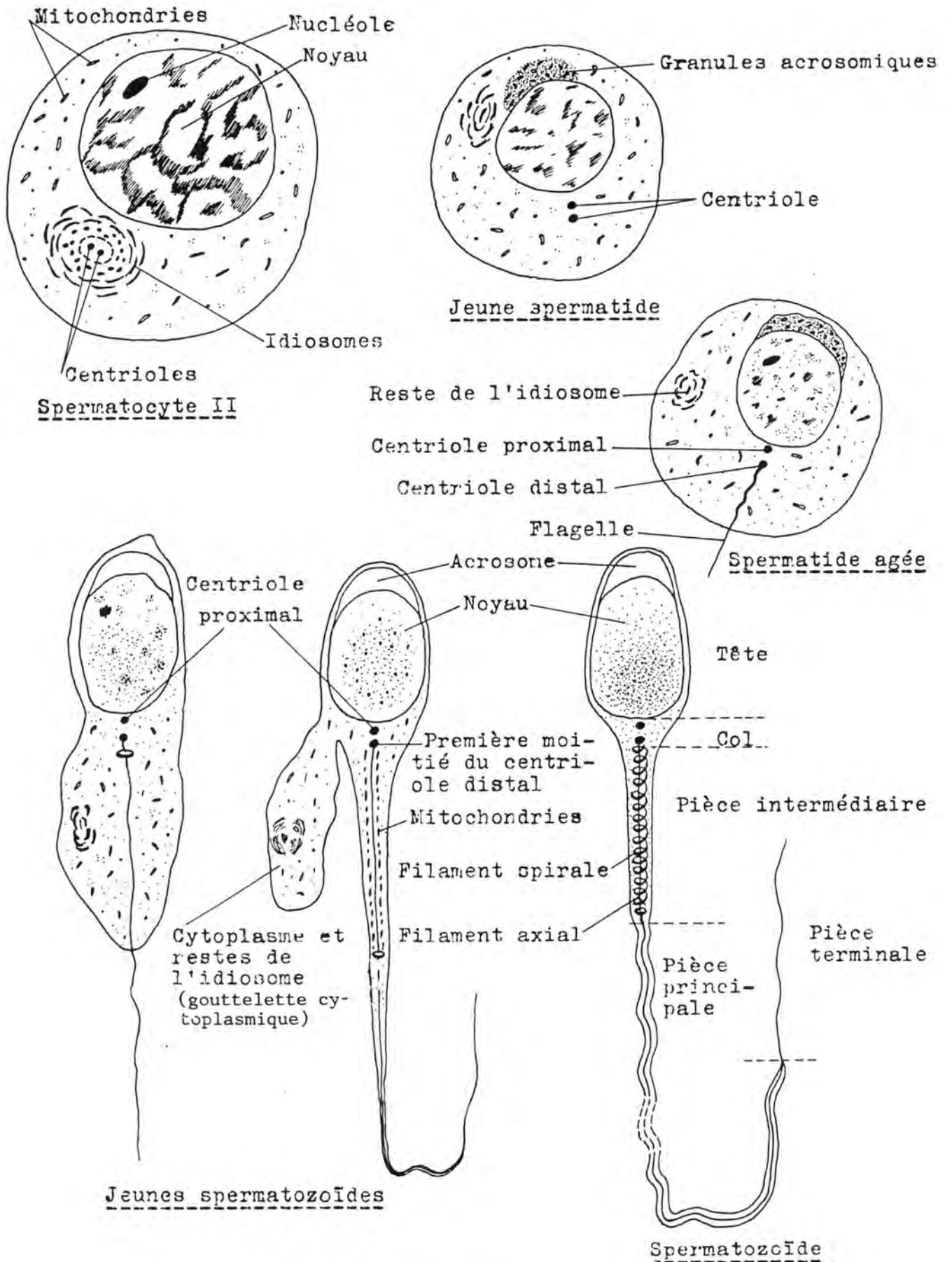


Fig. 8.: SPERMIOGENESE
 (D'après HOUILLON (1972), Sexualité, 3ème éd.,
 Hermann, éd., Paris, p. 35)

Morphologie du spermatozoïde

Pour étudier la structure et l'ultrastructure du gamète mâle, nous nous référerons au spermatozoïde de taureau.

Le spermatozoïde se compose de deux parties: la tête, élément large et aplati, en forme de spatule, contenant le noyau; la queue, élément filiforme, elle-même constituée de trois pièces (pièce intermédiaire, pièce principale et pièce terminale) et responsable de la motilité.

a) la tête

Les dimensions de la tête sont les suivantes: longueur: 8,5 à 9 microns; plus grande largeur: 4,5 à 5 microns; épaisseur: 0,3 à 0,5 microns. Nous étudierons successivement le noyau, le perforateur, la membrane cytoplasmique, l'acrosome, la coiffe post-nucléaire.

Le noyau: il occupe la plus grande partie de la tête et a la même forme qu'elle. Sa pointe est plus ou moins effilée. Sa base est creusée par une concavité d'implantation bordée par les protubérances basales. On y voit des vacuoles de dimensions diverses. La membrane nucléaire est constituée par trois couches; elle serait poreuse; à la base du noyau, elle s'épaissit.

Le perforateur: c'est une structure électroniquement dense qui se trouve entre la membrane nucléaire et l'acrosome à deux endroits: à l'extrémité antérieure du spermatozoïde et au niveau du segment équatorial (c'est-à-dire, au niveau de la plus grande largeur de la tête).

La membrane cytoplasmique: elle enveloppe complètement le spermatozoïde. On y distingue trois couches; son épaisseur est de 75 à 80 Å. Elle est lâchement unie aux éléments sous-jacents sauf au niveau du corps apical et au niveau de la coiffe post-nucléaire où il y a apposition.

L'acrosome (coiffe acrosomiale, coiffe céphalique, galea capitis): c'est un sac à double paroi couvrant en avant la plus grande partie du noyau (55 à 60 %). Il contient des enzymes qui entrent en jeu lors de la fécondation (voir p. 46). Les deux membranes qui limitent l'acrosome sont épaisses de 350 à 500 Å; elles s'appellent membrane externe et membrane interne. L'extrémité antérieure de l'acrosome présente un épaississement, le corps apical, et forme un repli en crochet, le repli apical. Dans le corps apical, se trouve une vacuole, la vacuole apicale. La membrane externe et la membrane interne sont en contact l'une avec l'autre au niveau du segment équatorial.

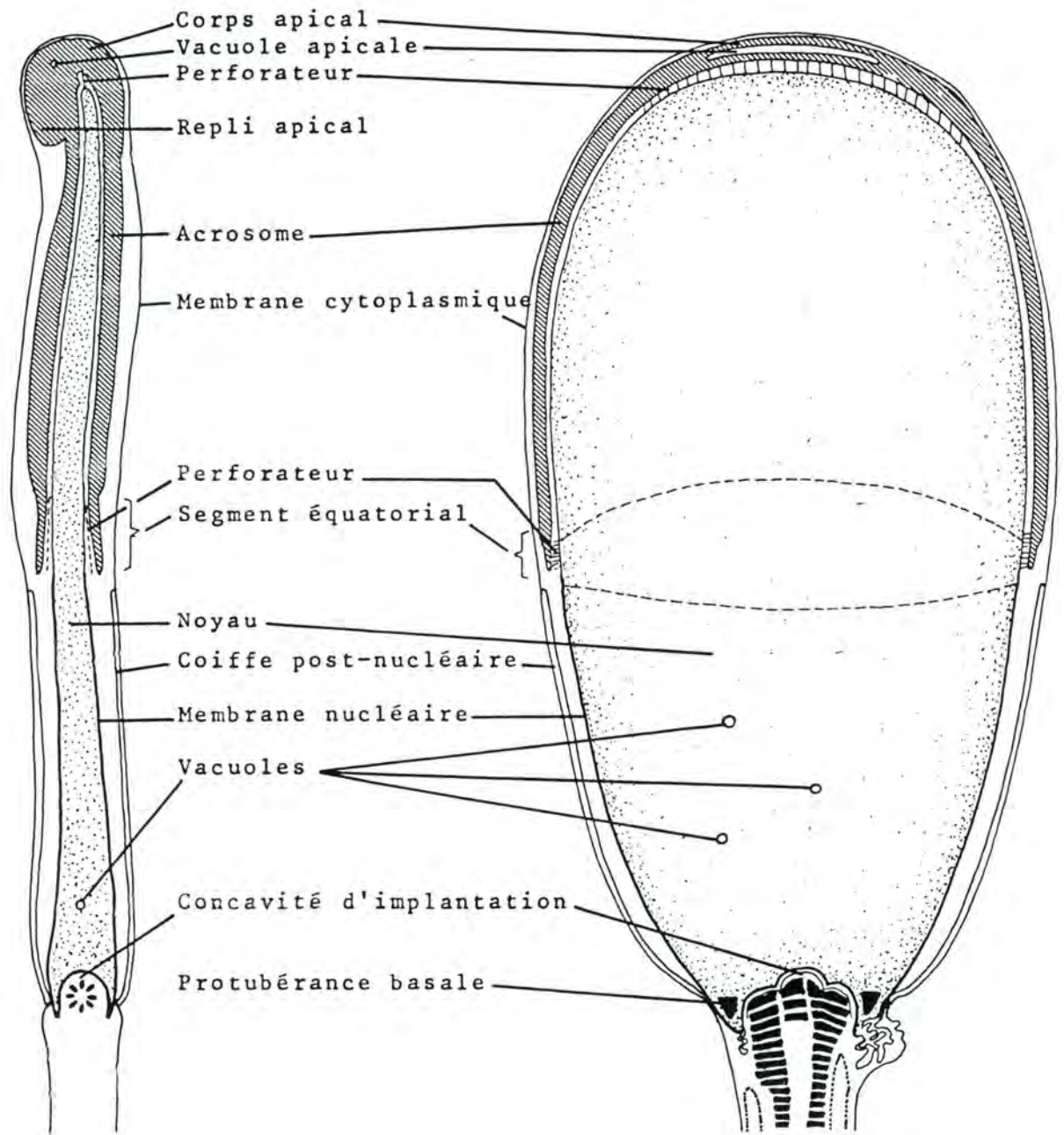


Fig. 9.: ULTRASTRUCTURE DE LA TETE DU SPERMATOZOIDE DE TAUREAU
 (d'après E. BLOM et A. BIRCH-ANDERSEN (1965),
 Nord. Vet.-Med.; 17, p. 193 à 212).

La coiffe post-nucléaire: elle serait propre à l'espèce bovine. Elle couvre la partie postérieure du noyau et complète, en quelque sorte, l'acrosome. Elle est constituée par une palissade de microtubules de 220 à 250 microns de diamètre, qui s'attache à la membrane nucléaire, alors qu'avant, elle en est bien distincte.

Les protubérances basales: elles sont situées autour de la concavité d'implantation, entre celle-ci et le point d'attache de la coiffe post-nucléaire à la membrane nucléaire. En section, elles apparaissent triangulaires ou semi-circulaires. La limite entre la substance du noyau et les protubérances est visible mais ne semble pas constituée par une membrane. Les protubérances basales seraient constituées par des granules ou des petites vésicules. Leur rôle serait de fournir un support rigide à l'endroit de la fixation de la queue.

b) La queue

La queue du spermatozoïde de taureau mesure de 60 à 70 microns; Ses trois constituants sont la pièce intermédiaire (longueur moyenne: 15 microns), la pièce principale (longueur moyenne: 45 microns) et la pièce terminale (longueur moyenne: 4 microns).

Elle représente un mince flagelle d'un diamètre de quelques dixièmes de microns. La membrane cytoplasmique l'entoure complètement. Elle renferme différentes inclusions, notamment des mitochondries disposés de façon hélicoïdale et un système de filaments.

La pièce intermédiaire est plus large que l'ensemble de la queue (0,72 à 0,85 microns). Le cytoplasme y forme un renflement. Elle contient le filament spiral en dehors et le filament axila en dedans.

La pièce principale est constituée du filament axial entouré d'une gaine protéique. Son diamètre diminue au fur et à mesure que l'on s'éloigne de la tête (de 0,50 à 0,25 micron).

La pièce terminale est très mince et comporte la membrane cytoplasmique et la partie centrale du filament axial (fibrilles).

- **La membrane cytoplasmique:**

Elle est très fine et constituée de trois couches; elle enveloppe toute la queue.

- **Le filament axial:**

Il s'étend sur toute la longueur de la queue; il est constitué en dehors de neuf gros filaments externes et, en dedans, de neuf paires de fibrilles entourant une paire centrale.

Les filaments externes sont des tiges électroniquement denses; leur diamètre varie de 400 à 1.000 Å. On distingue un

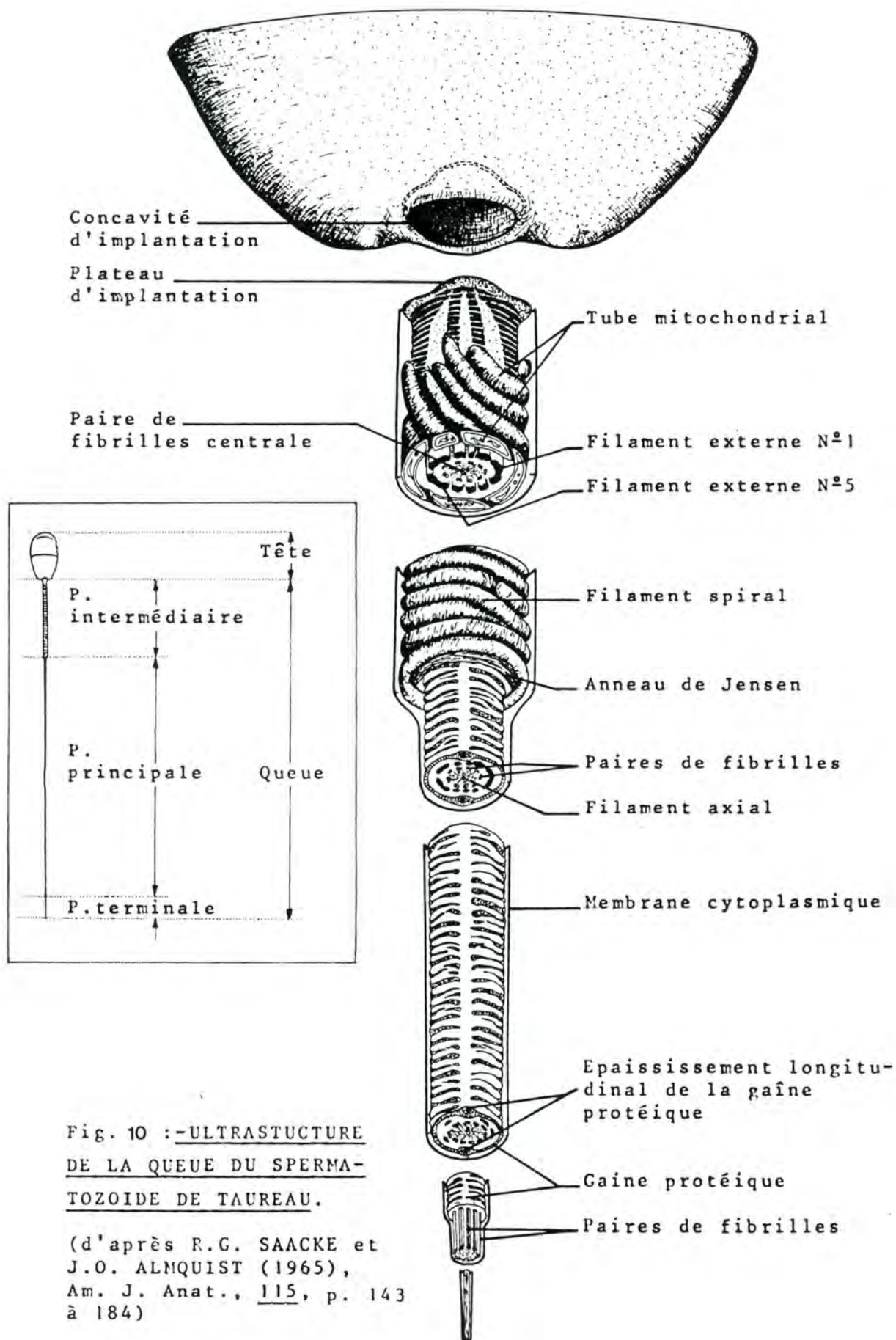


Fig. 10 : -ULTRASTUCTURE
DE LA QUEUE DU SPERMA-
TOZOIDE DE TAUREAU.

(d'après R.G. SAACKE et
J.O. ALMQUIST (1965),
Am. J. Anat., 115, p. 143
à 184)

grand filament, trois moyens et cinq petits. Conventionnellement, ils sont numérotés en tournant dans le sens des aiguilles d'une montre, le premier étant le plus grand. On trouve successivement ainsi : un grand (n° 1), trois petits (n° 2, 3 et 4), deux moyens (n° 5 et 6), deux petits (n° 7 et 8) et un moyen (n° 9). Chacun fait face à une paire de fibrilles.

Leur orientation est déterminée par rapport aux fibrilles centrales: le diamètre passant dans le filament 1 et entre les filaments 5 et 6 est perpendiculaire à l'axe de la paire de fibrilles centrales. Au point de jonction entre la tête et la queue, les filaments externes prennent un aspect strié en coupe longitudinale. D'autre part les plus grands s'unissent progressivement deux à deux (1 + 9 et 5 + 6); ils s'élargissent, s'aplatissent et, avec les petits filaments, forment une matrice homogène appelée plateau d'implantation, qui se fixe dans la concavité d'implantation de la tête.

Au fur et à mesure que l'on s'éloigne de la tête, leur diamètre diminue et ils disparaissent l'un après l'autre avant d'atteindre la pièce terminale; l'ordre est le suivant: 4, 7, 2, 9, 1, 5, 6, 3 et 8.

Les fibrilles sont arrangées par paires ou doublets. Elles s'étendent sur toute la longueur de la queue. On trouve neuf paires disposées autour d'une paire centrale. Cet arrangement est celui rencontré au niveau des cils et des flagelles qui munissent certaines cellules de tous les représentants du règne animal.

La paire centrale est formée de deux tubes "vides" d'un diamètre de 190 A. Les 9 paires sont formées chacune d'un tube "vide" et d'un tube "plein" d'un diamètre de 190 A. Les paires sont distantes d'environ 100 A.

- **le filament spiral** (hélice mitochondriale, gaine mitochondriale):

Il est limité à la pièce intermédiaire et est constitué de mitochondries. Celles-ci semblent avoir subi une élongation qui les fait ressembler à des tubes; ces tubes sont disposés comme des ressorts autour du filament axial. Le diamètre d'un tube mitochondrial va de 0,10 à 0,15 microns; il décrit de 75 à 100 tours sur lui-même. L'axe forme un angle d'environ 12° avec la perpendiculaire au filament axial. Vers la tête, les tubes se redressent, deviennent presque parallèles à l'axe de la queue et se terminent à différents niveaux, à quelque distance de la base de la tête (0,3 à 1,5 microns).

- **la gaine protéique** (hélice fibreuse):

Elle se situe uniquement au niveau de la pièce principale en dehors du filament axial et semble faire suite au filament spiral. La gaine protéique présente deux épaisissements longitudinaux se faisant face. Ils ont la forme d'une tige et sont situés sur le même diamètre que l'axe de la paire

de fibrilles centrales.

- **Le centriole proximal:**

A la forme d'un anneau constitué de 9 nodules sphériques. Il est situé sous le plateau d'implantation et est difficilement observable. Le spermatozoïde des vertébrés est muni classiquement de deux centrioles: le centriole proximal, situé à la jonction entre la tête et la queue et le centriole distal, considéré comme séparé en deux moitiés, la première en arrière du centriole proximal et la seconde entre la pièce intermédiaire et la pièce principale. Une telle disposition n'a pu être mise en évidence chez le bovin.

- **L'anneau de Jensen:**

C'est une structure électroniquement dense qui entoure le filament axial à la jonction entre la pièce intermédiaire et la pièce principale. En coupe, il apparaît comme un triangle isocèle dont la base s'attache au dernier tour du filament spiral et le sommet se dirige vers la gaine protéique. Les côtés ont une longueur de 800 à 1.000 Å. La membrane cytoplasmique semble s'attacher à l'anneau de Jensen.

Selon certains auteurs, il représente la seconde moitié du centriole distal.

Sperme

Le sperme est le liquide expulsé des voies génitales mâles lors de l'éjaculation. Il est formé par les spermatozoïdes et par un substrat, appelé plasma séminal.

Au cours de leur transit dans les voies génitales mâles, les spermatozoïdes vont se transformer et notamment acquérir leur motilité. Des spermatozoïdes recueillis au niveau du testicule sont incapables de réaliser la fécondation; c'est dire l'importance du plasma séminal.

Examen du sperme

L'examen du sperme apporte des éléments importants lors de l'établissement du diagnostic étiologique de stérilité chez le mâle.

Il porte notamment sur:

- le volume de l'éjaculat
- l'aspect du sperme
- la couleur du sperme
- l'évaluation de la motilité des spermatozoïdes
- le nombre de spermatozoïdes anormaux
- la composition biochimique du sperme.

Survie des spermatozoïdes

Si les cellules mâles peuvent survivre pendant très longtemps dans les oviductes des femelles de différentes espèces de vertébrés inférieurs (des mois, chez les batraciens urodèles; des années chez certains reptiles) il n'en est pas de même chez nos animaux domestiques.

Chez les oiseaux, la survie ne dépasse pas deux à trois semaines, avec un maximum de un mois chez la cane.

Chez les mammifères (tableau 6), les gamètes mâles ne gardent leur pouvoir fécondant pas plus de quelques jours, sauf

ESPECE	DUREE DE LA FERTILITE DES GAMETES	
	Spermatozoïde	Ovule
Cheval	3 à 5 jours	6 à 8 heures
Bovin	30 à 48 heures	8 à 12 heures
Mouton	30 à 48 heures	16 à 24 heures
Porc	24 à 48 heures	8 à 10 heures
Chien		
Lapin	30 à 36 heures	6 à 8 heures
Rat	12 à 14 heures	8 à 12 heures
Souris	10 à 12 heures	6 à 15 heures
Homme	24 à 48 heures	6 à 24 heures

Tableau 6. Durée de la fertilité des gamètes mâles et femelles selon les espèces.

chez les chéiroptères (cinq mois). Le pouvoir fécondant est perdu avant que la motilité ne soit supprimée.

Insémination artificielle

La dilution et la conservation du sperme en dehors des organismes offrent un intérêt économique considérable. A partir d'un géniteur sélectionné et testé, on tente d'obtenir le plus grand nombre possible de descendants. D'où l'avantage d'un sperme dilué (un éjaculat pourra être à l'origine de plusieurs portées) et d'un sperme conservé (des descendants pourront être obtenus d'un mâle disparu depuis longtemps ou très éloigné géographiquement). D'autre part, l'insémination artificielle permet de lutter efficacement contre les maladies vénériennes (Trichomonase, Vibriose).

La première insémination artificielle réussie aurait été réalisée à la fin du XVIII^{ème} siècle, par l'Abbé Spallanzani, chez une chienne. La méthode a été adoptée à l'échelle nationale, avant la guerre 1940-45 par quelques pays dont le Danemark et l'U.R.S.S. Dans les années 1946-50, elle s'est généralisée dans la plupart des pays développés.

Accueillie avec scepticisme et méfiance, par les éleveurs belges, l'I.A. a cependant progressé de manière constante depuis son introduction dans notre pays. En 1972, près de 46 % des vaches étaient fécondées de cette manière. Dans les pays limitrophes, la proportion est plus grande: en France: 70 %, en Hollande: 64 %, en Grande-Bretagne: 55 %. En 1960, le pourcentage de gestation après une insémination atteignait 68,1 % (rapport U.S.V.B).

La récolte du sperme, dans les centres spécialisés, se fait de différentes façons: par électro-éjaculation, par vagin artificiel ou directement au niveau du vagin.

Le sperme est, ensuite, soumis à différents tests (examen microscopique, analyse biochimique) pour contrôler son pouvoir fécondant.

On procède par après à sa dilution. Le plasma séminal, de nature complexe et variable, s'avère rapidement toxique; le milieu de dilution jouera donc un rôle protecteur pour les spermatozoïdes, outre son rôle particulier de dilueur. Il répondra à différents impératifs de pression osmotique, de pH, de pouvoir tampon et de concentration en électrolytes.

La conservation se fait, soit à une température de 5 à 10°, soit à basse température: sperme congelé à -79° (CO₂ liquide) ou à -192° (air liquide). Le milieu de conservation doit contenir, dans ce cas, de la glycérine, comme agent protecteur, et l'abaissement de la température doit se faire dans des conditions précises.

L'insémination artificielle proprement dite est le dépôt du sperme ainsi traité dans les voies génitales de la femelle, par voie instrumentale.

Transplantation des oeufs

Si l'insémination artificielle permet l'utilisation à plein rendement d'un progéniteur mâle sélectionné, il existe également des individus femelles présentant des qualités exceptionnelles dont il est intéressant d'obtenir une nombreuse descendance. Une vache dont la production laitière est intéressante à transmettre, ne peut, au cours de sa vie, donner qu'une dizaine de veaux (gestation de 9 mois, un veau par portée) dont, statistiquement, la moitié seront des femelles. Or cette

vache ovule environ tous les 21 jours, si elle n'est pas gestante. Si on peut féconder ses ovules et les transplanter dans la matrice d'autres vaches qui servent, en quelque sorte, d'incubatrices, le nombre de descendants de cette vache peut être considérablement augmenté.

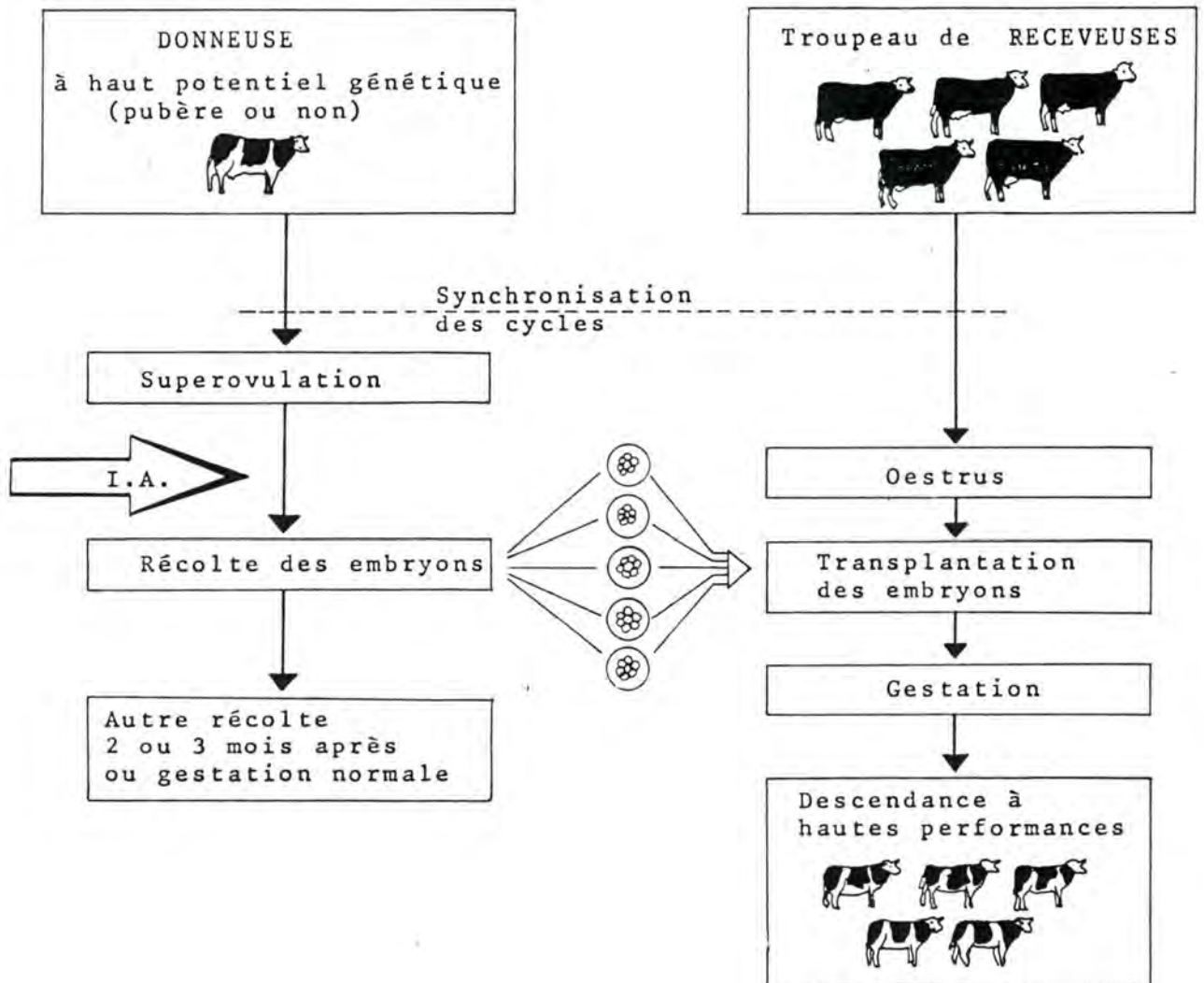


Fig. 11. : SCHEMA DE L'UTILISATION DE LA TRANSPLANTATION OVULAIRE (d'après K.N. BEDIRIAN, E.B. BURNSIDE, H. KANAGAWA et J. WILTON (1975) World Animal Rev., 13, p. 22).

La première transplantation ovulaire réussie a été effectuée chez le lapin par Walter Heape, en 1890, à Cambridge.

A partir des années 60, cette technique a connu un regain d'activité considérable. Des transplantations ont été réalisées chez pratiquement toutes les espèces domestiques et de laboratoire. Des taux de 70 à 90 % de gestation après transplantation ont été atteints à Cambridge, chez des vaches.

Aux Etats-Unis, au Canada, en Australie et en Grande-Bretagne, des sociétés commerciales ont mis sur pied un service de transfert d'embryons, malgré un prix de revient actuel très élevé (3.000 dollars US par veau).

La technique est la suivante :

- une donneuse à potentiel génétique élevé, éventuellement impubère, est traitée à la P.M.S.G. (2.000 U.I., entre le 8ème et le 10ème jour du cycle) de façon à obtenir une superovulation (8 à 12 ovocytes sont émis, de cette façon).
- deux jours après cette intervention, elle reçoit une injection de prostaglandine (25 mg de Prostin) qui sera suivie par l'ovulation, endéans les 24 à 72 heures.
- en même temps, une dizaine de vaches receveuses sont traitées à la prostaglandine F₂ de telle sorte que leurs cycles oestriques soient synchronisés avec celui de la femelle donneuse. Pour obtenir 10 vaches dont les cycles sont synchrones, sans intervention médicamenteuse, il faudrait, statistiquement, un troupeau de 250 à 300 têtes. Le procédé suivant est utilisé : tous les animaux reçoivent deux injections à 12 jours d'intervalle (les prostaglandines agissent entre le 6ème et le 16ème jour du cycle et leur action est luthéolisante).
- la vache donneuse est inséminée (saillie ou IA).
- six à huit jours après, les embryons sont recueillis par rinçage des deux cornes utérines ; la récolte peut s'effectuer de manière sanglante ou non sanglante.
- les embryons (morulas ou blastocystes) sont conservés dans un milieu propice, et examinés. Ils peuvent être stockés congelés.
- ils sont transférés à raison de deux par vache receveuse selon une technique sanglante ou non.
- une vache donneuse peut être soumise deux ou trois fois à un tel traitement, à des intervalles de deux ou trois mois.

Outre le fait de multiplier une femelle génétiquement supérieure, la transplantation ovulaire a d'autres applications : le transport d'embryons à grande distance, le stockage des embryons à long terme, l'obtention de veaux de race viandeuse (éventuellement des jumeaux) à partir de vaches laitières, le raccourcissement des intervalles entre générations (ovulations avant la puberté, le choix du sexe du jeune, la possibilité pour des veaux de races sophistiquées et transplantés à des vaches de races rustiques de recevoir une immunité maternelle.

Chez la femme, le transfert dans l'utérus, d'un ovule prélevé sur l'ovaire de la patiente ou d'une "donneuse" et fécondé in vitro, est vraisemblablement, techniquement possible.

Incubation artificielle

La production avicole a pu progresser grâce à la sélection génétique d'une part et d'autre part, grâce à l'incubation artificielle. Cette technique permet à la reproductrice de ne pas interrompre sa période de ponte par la couvaision.

Dans l'incubation naturelle, la femelle couveuse règle elle-même la température, l'humidité et l'oxygénation des oeufs. Elle procède à leur retournement lorsqu'elle rentre au nid après avoir été se ravitailler.

Ces données physiologiques servent de principe aux incubateurs artificiels dont les avantages sont les suivants :

- augmentation de la capacité de production
- réduction de la main d'oeuvre
- régularité des éclosions
- possibilité d'une production tout au long de l'année.

Un incubateur doit répondre à différents critères :

- a) la température doit être uniforme : 38°5 à 39° (le bulbe du thermomètre étant au niveau du centre de l'oeuf).
- b) l'humidité de l'atmosphère de l'incubateur sert à remplacer l'air chargé d'eau rejeté par l'embryon. Le degré hygrométrique optimum se situe entre 60 à 80 %. On peut le contrôler en mesurant le volume de la chambre à air ; s'il augmente trop, c'est l'indication que l'oeuf se déshydrate.
- c) la ventilation permet les échanges gazeux qui s'effectuent à travers les pores de la coquille ; l'oxygène y est appelé et l'anhydride carbonique en est rejeté. Le volume des échanges gazeux augmente avec le métabolisme et donc la taille de l'embryon.

Dans les incubateurs de type artisanal, où la ventilation est généralement mauvaise, on refroidit les oeufs chaque jour, pendant un temps déterminé, en vue de les aérer

En fait, température, humidité et ventilation sont des facteurs étroitement dépendants l'un de l'autre. Dans les incubateurs les plus modernes le réglage de ces trois éléments se fait électroniquement.

- d) le retournement des oeufs ne commence que 48 heures après la mise en incubation. Son but est d'empêcher l'embryon d'adhé-

rer à la membrane coquillièrre, pendant les premiers jours et d'éviter l'adhérence du jaune à l'allantoïde, en fin d'incubation. Bien que deux retournements des oeufs par jour suffisent, on en effectue, d'habitude, six par 24 heures.

Avant leur mise en incubateur, les oeufs peuvent être conservés pendant une dizaine de jours. Le local de conservation doit être sec et aéré ; la température sera de 12° à 15° et le degré d'humidité, de 65 à 70 %. Ils doivent être retournés régulièrement.

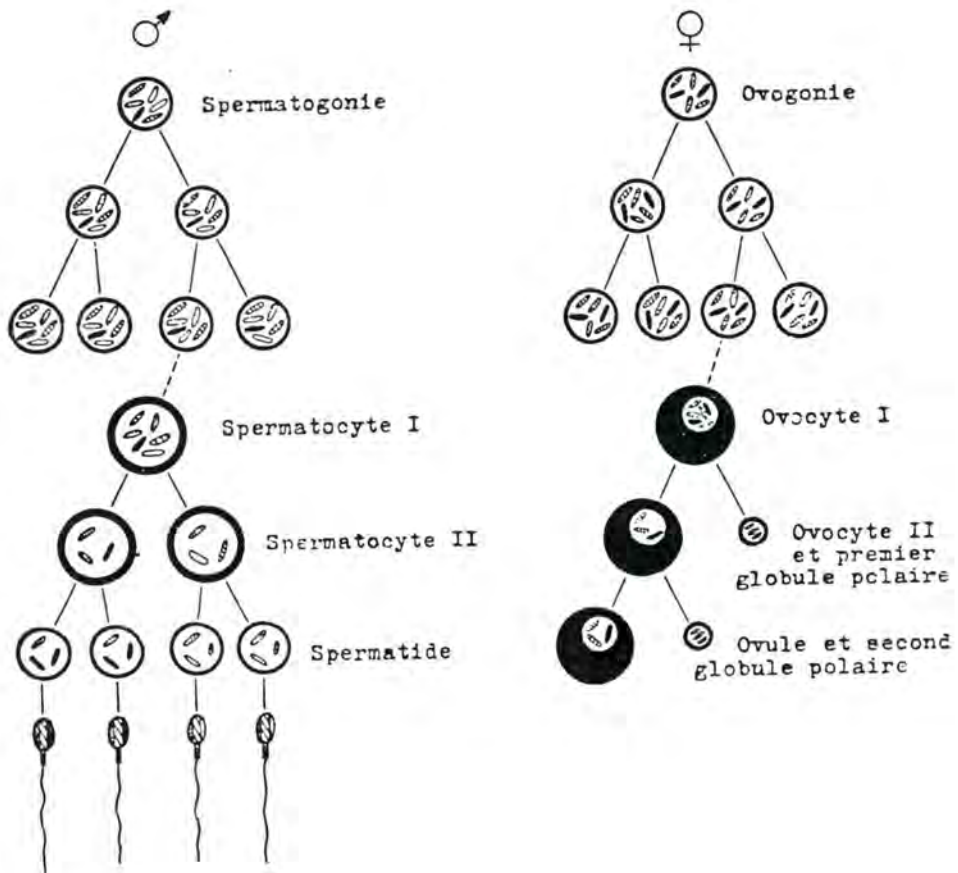


Fig. 12. : COMPARAISON ENTRE L'OVOGENESE ET LA SPERMATOGENESE
(d'après A. DOLLANDER et R. FENART (1973) *Eléments d'Embryologie*,
T.I, Flammarion éd., Paris, p. 75).

C/ LA FECONDATION

La fécondation, ou fertilisation, est la fusion du gamète mâle avec le gamète femelle, constituant, ainsi, le zygote.

Lors de l'accouplement, le sperme est projeté soit dans le vagin (vache, brebis, lapine, femme) soit dans l'utérus (jument, truie, ratte, souris). Chez certains rongeurs, le sperme coagule, formant un important et solide "copulation plug" qui remplit le vagin et peut persister plusieurs jours.

La remontée des spermatozoïdes dans le tractus génital femelle s'effectue grâce à leur motilité propre et, surtout grâce aux contractions de la musculature de l'utérus et de l'oviducte. On a démontré, en effet, que des spermatozoïdes morts arrivent en même temps que des spermatozoïdes vivants au niveau du site de la fécondation.

La rencontre des gamètes a lieu, chez presque tous les mammifères, au niveau de l'ampoule tubaire (portion antérieure, élargie de l'oviducte). L'ovocyte II, accompagné du premier globule polaire, est entouré par la zone pellucide et par les cellules folliculeuses de la corona radiata (chez la jument, la truie et les ruminants, cette dernière disparaît assez rapidement).

Au cours de la traversée des voies génitales femelles, le gamète mâle subit des modifications qui sont indispensables à son aptitude à la fécondation. On appelle "capacitation" la première de ces transformations et "réaction acrosomiale", la seconde.

De nombreuses expériences ont démontré que des spermatozoïdes doivent séjourner un certain temps dans le tractus génital femelle avant de pouvoir réaliser la réaction acrosomiale et de pénétrer les éléments entourant l'ovocyte. Ce temps varie selon les espèces: 1 heure 1/2, chez le mouton; 3 heures chez le rat et le hamster; 5 heures, chez le lapin; dans l'espèce humaine, on l'estime à 7 heures. Ce temps correspond à la capacitation.

Selon Austin (1975), elle consiste en la disparition d'un revêtement de glucoprotéines qui couvre la tête du spermatozoïde. Ce revêtement serait élaboré au niveau de l'épididyme et aurait comme rôle de stabiliser la membrane plasmique à l'endroit où celle-ci recouvre l'acrosome. L'enlèvement du revêtement est concomittant de certaines modifications métaboliques se produisant dans le gamète mâle et qui conduisent, peut-être, à l'élaboration d'un agent lytique. La capacitation ne peut se réaliser que dans un milieu permettant une motilité spermatique

vigoureuse et continue. Dans le phénomène naturel, cette propriété est attribuée à un composé thermostable de bas poids moléculaire se trouvant dans les sécrétions du tractus génital femelle. La capacitation, par le fait qu'elle enlève un facteur de stabilité à la membrane plasmatique est un phénomène qui débloque la réaction acrosomiale.

Les différents processus de la réaction acrosomiale sont bien connus. D'abord, la membrane cellulaire du spermatozoïde, au niveau de la tête, fusionne en de nombreux points avec la membrane de l'acrosome. A ces points de fusion, apparaissent de petites ouvertures. Le contenu de l'acrosome (hyaluronidase principalement et aussi un enzyme protéolytique du type trypsine) s'échappe par ces ouvertures et détruit le liant des cellules de la corona radiata. Le spermatozoïde se fraye un passage à travers celles-ci. Son extrémité céphalique est, à ce moment, limitée par la membrane plasmatique et le restant de la membrane de l'acrosome fusionnés. L'induction de la réaction acrosomiale serait due à un agent spécifique provenant de l'oeuf ou des cellules de la corona radiata; il serait thermolabile et de haut poids moléculaire.

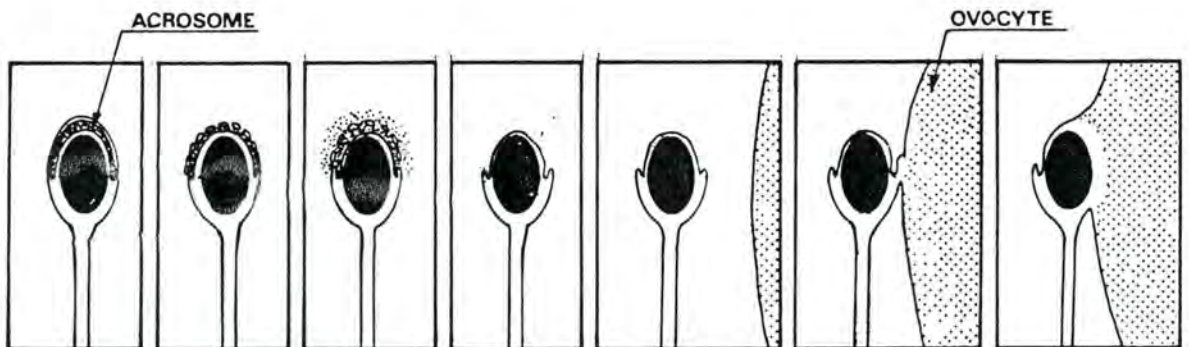


Fig. 13. : SCHEMA DE LA REACTION ACROSOMIALE ET DU DEBUT DE LA FUSION DES CYTOPLASMES.

(d'après C.R. AUSTIN (1972), *Fertilization, in Reproduction in Mammals*, édité par C.R. AUSTIN et R.V. SHORT, 1ère éd., Cambridge University Press, éd., tome 1, p. 117).

La paroi interne de la membrane acrosomiale élabore une substance appelée "zonalyse" qui a le pouvoir de liquéfier la zone pellucide. Grâce à cet enzyme, le spermatozoïde perce un orifice dans la zone pellucide et la membrane plasmique de l'ovocyte.

Nous allons assister successivement à la fusion des cytoplasmes et à la fusion des noyaux.

La fusion cytoplasmique est relativement rapide; arrivé dans l'espace périvitellin, le gamète mâle s'attache aussitôt à la membrane plasmique de l'ovocyte. Cela se passe alors que la queue du spermatozoïde est encore engagée dans l'orifice percé dans la zone pellucide. Le contact, d'abord superficiel, est rapidement suivi par la fusion des membranes plasmiques des deux cellules. Cette fusion débute entre des microvillosités de la surface ovocytaire et la partie postérieure de la tête du spermatozoïde. Une continuité s'installe entre les deux membranes plasmiques et le cytoplasme de l'ovocyte finit par entourer complètement le noyau du spermatozoïde.

Chez certaines espèces, la queue du spermatozoïde ne pénètre pas dans le cytoplasme de l'ovocyte. Dans ce cas, elle reste soit dans l'espace périvitellin soit en dehors de la membrane pellucide. On pense, à cause de cela, que la queue ne joue aucun rôle important dans les processus de fécondation et de développement. Des observations au microscope électronique ont confirmé cette hypothèse; on a constaté en effet, que les mitochondries (filament spirale) dégénèrent rapidement et que les filaments externes et les fibrilles subissent apparemment la dissolution. Certains éléments du cytoplasme du spermatozoïde auraient cependant un rôle à jouer, chez certaines espèces, en formant le spermaster qui guiderait le noyau mâle dans son approche du noyau femelle.

La fusion des cytoplasmes a comme conséquence immédiate l'**activation** de l'ovocyte II. Celui-ci, depuis l'ovulation, est en quelque sorte, dans un état de repos ou d'inhibition. C'est la pénétration du gamète mâle qui lui permet de reprendre son activité. Celle-ci se traduit par différents phénomènes: la poursuite du développement de l'ovocyte II, l'induction du blocage de la polyspermie, la détermination des axes du futur embryon et certaines modifications portant sur la physiologie et sur certains éléments cytoplasmiques de l'oeuf.

La suppression de l'état d'inhibition dans lequel se trouve l'ovocyte II provoque l'achèvement de la seconde division méiotique : le second globule polaire est expulsé. Il est possible d'induire expérimentalement, par stimulation mécanique, cette levée de l'inhibition : des oeufs de grenouille, piqués avec une aiguille, poursuivent leur développement et peuvent

atteindre un stade assez avancé.

Le blocage de la polyspermie empêche la pénétration de spermatozoïdes surnuméraires et protège, de cette façon, la constance du nombre chromosomique de l'espèce. Le blocage de la polyspermie est réalisé par le mécanisme suivant: dès que s'opère la fusion des membranes plasmatiques du spermatozoïde et de l'ovocyte, des granules cytoplasmiques qui se trouvent dans la périphérie de l'ovocyte (granules corticaux) libèrent leur contenu à l'extérieur; de plus, leur membrane propre fusionne avec la membrane du gamète femelle. Le matériel actif provenant de ces granules corticaux rend la zone pellucide insoluble à la zonallysine ou inhibe cet enzyme. Ce phénomène est appelé "réaction de zone" et a été observé chez la plupart des mammifères sauf chez le lapin où les gamètes mâles en surnombre traversent assez souvent la zone pellucide mais ne pénètrent jamais dans l'oeuf grâce à un mécanisme encore inconnu.

La fusion des noyaux (ou amphimixie, ou encore syngamie) est précédée par la formation des deux pronucléi.

Peu après son passage dans le cytoplasme ovocytaire, le noyau du gamète mâle s'hydrate et se gonfle. Sa membrane nucléaire disparaît et est remplacée par une autre, édiflée à partir de matériel cytoplasmique de l'ovule. Le nombre et le volume des nucléoles augmentent; on assiste à une importante synthèse d'ADN.

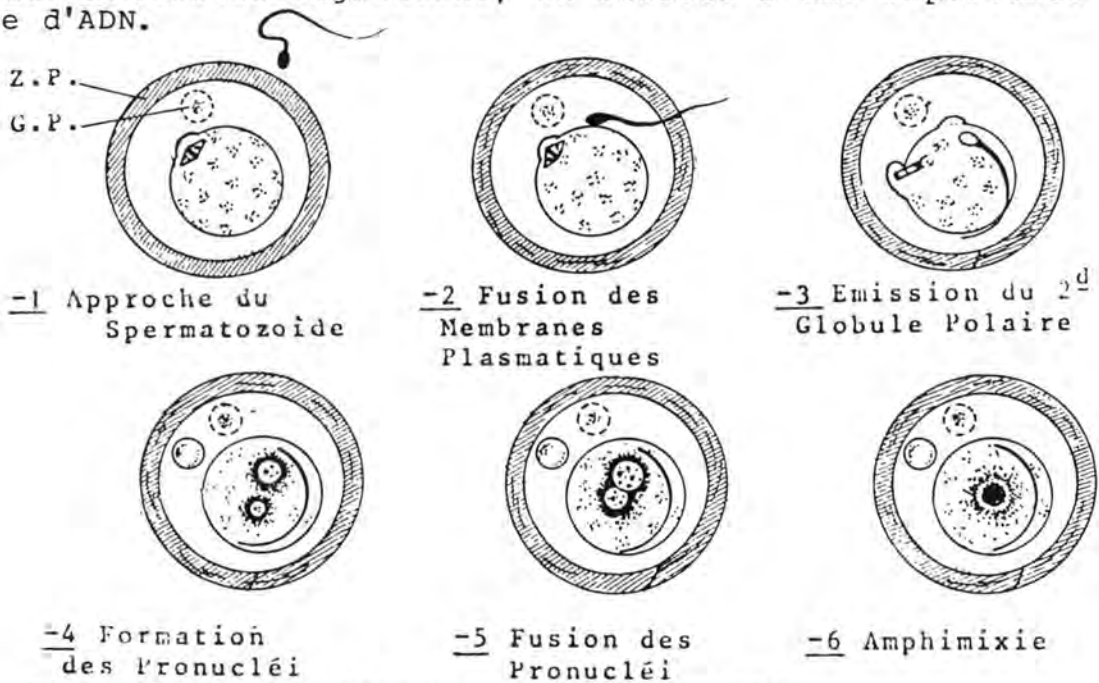


Fig. 14 : SCHEMA DE LA FECONDATION
(d'après C.R. AUSTIN et M.H.W. BISHOP (1957),
Biol. Rev., 32, p. 296).

La formation des pronucléi dure environ 12 heures chez les mammifères.

Lorsque les pronucléi ont atteint leur dimension optimale, ils migrent à la rencontre l'un de l'autre, vers le centre de l'oeuf. Cette attraction serait due à la présence du spermastère formé à partir du complexe centriolaire du spermatozoïde.

Les pronucléi restent en contact pendant un certain temps; les nucléoles diminuent en nombre et en volume; les membranes nucléaires disparaissent et les pronucléi prennent l'aspect de deux amas imprécis de chromosomes partiellement condensés. Peu après, les chromosomes s'assemblent, réalisant l'amphimixie et le mélange des apports héréditaires du père et de la mère dans un noyau, dit noyau de fécondation. Peu de temps avant l'amphixie, la valeur haploïde de l'ADN a doublé dans chaque prénucléus, ce qui fait que le noyau de fécondation contient deux fois plus d'ADN qu'un noyau diploïde. Ainsi, la première mitose de segmentation peut se dérouler immédiatement après la fusion des pronucléi.

ESPECE	DUREE DE LA GESTATION		NOMBRE DE JEUNES PAR PORTEE
	----- moyenne	minimale & maximale	
Jument	11 mois	330 à 345 jours	1
Anesse	1 an	348 à 377 jours	1
Vache	9 mois	277 à 290 jours	1 (parfois 2)
Brebis	5 mois	144 à 152 jours	1 ou 2 (parf. 3 ou 4)
Chèvre	5 mois	45 à 151 jours	1 ou 2 (parf. 3 ou 4)
Chamelle	1 an	343 à 393 jours	1
Truie	4 mois	112 à 115 jours	8 à 12
Eléphante	20 mois	550 à 670 jours	1
Chienne	9 semaines	60 à 66 jours	7, en moyenne
Chatte	8 semaines	52 à 60 jours	4, en moyenne
Lapine	1 mois	30 à 32 jours	8, en moyenne
Ratte	3 semaines	20 à 22 jours	6 à 9
Souris	3 semaines	19 à 20 jours	4 à 7
Cobaye	9 semaines	63 à 70 jours	2 à 4
Visonne	7 semaines	42 à 52 jours	
Furette	6 semaines		
G. Rhésus	5,5 mois	159 à 174 jours	1

Tableau 7. : DUREE DE LA GESTATION ET NOMBRE DE JEUNES
PAR PORTEE

A l'encontre du DNA, aucune synthèse de RNA n'est constatée lors de la fécondation.

La fécondation ne fait pas que de rétablir le nombre diploïde de chromosomes; en même temps, elle fixe le sexe de l'embryon. L'oeuf commence par avoir deux chromosomes X; il en perd un pendant la seconde division méiotique (il part dans le globule polaire). Le chromosome correspondant lui est fourni par le spermatozoïde qui introduit soit un chromosome X, soit un chromosome Y; ce qui détermine le sexe de l'embryon. Chez les mammifères, le sexe femelle est dit homogamétique, car il produit des gamètes semblables (tous munis d'un chromosome X) tandis que le sexe mâle est dit hétérogamétique, car il produit des gamètes de deux types (comportant soit un chromosome X, soit un chromosome Y). La situation n'est pas nécessairement la même dans les autres classes d'animaux; ainsi, chez les oiseaux, c'est l'inverse.

La détermination du sexe des embryons chez les mammifères en séparant les deux types de spermatozoïdes a fait l'objet de nombreuses tentatives, jusqu'ici infructueuses.

La fécondation in vitro d'oeufs de mammifères a pu être réalisée au moyen de spermatozoïdes prélevés dans le tractus génital femelle (et donc, capacités) chez plusieurs espèces (lapin, hamster, souris, chat). Les premières tentatives couronnées de succès ont été celles de Thibault et Dauzier, en 1954, à Jouy en Josas (France); elles ont été suivies de celles de Chang, en 1959, à Shrewsbury (Royaume Uni).

CHAPITRE II. L'EMBRYOGENESE

L'embryogenèse est la transformation de l'ovule fécondé ou zygote en un embryon.

Elle comprend successivement la segmentation et la gastrulation, et se déroule pendant la période qualifiée de préembryonnaire.

La segmentation est la transformation par mitoses successives de l'oeuf fécondé en un ensemble d'éléments cellulaires appelés blastomères. Cette série de divisions aboutit à la formation d'éléments ayant la taille d'une cellule normale.

La gastrulation comporte encore la multiplication des cellules; elle est, de plus, caractérisée par des déplacements en masse des cellules, ce qui conduit à la mise en place des trois ébauches, disposées en feuillets ou lames, et appelées respectivement ectoblaste, mésoblaste et entoblaste.

L'oeuf des mammifères placentaires subit la segmentation dans l'oviducte ; ensuite, son développement va se faire en contact étroit avec la muqueuse utérine ou dans l'épaisseur de celle-ci. La formation des annexes de l'embryon (amnios, vésicule vitelline, vésicule allantoïdienne) se fera de façon très précoce, généralement en même temps que la gastrulation.

Nous étudierons au cours de ce chapitre, outre les annexes, les rapports de l'oeuf avec l'organisme maternel (migration, implantation, placentation). Nous verrons ensuite comment l'embryon se délimite par rapport aux aires extraembryonnaires.

L'embryogenèse et la formation des annexes de l'embryon d'oiseau termineront ce chapitre.

A/ LA SEGMENTATION

L'oeuf fécondé commence son développement par une série de mitoses successives. Sa masse cytoplasmique est progressivement divisée jusqu'à former le contenu d'un grand nombre de cellules. Chacune de celles-ci est appelée un blastomère. Pendant une partie de la segmentation, la zone pellucide persiste et donc la taille de l'embryon n'augmente pas, bien qu'il soit formé par des cellules de plus en plus nombreuses.

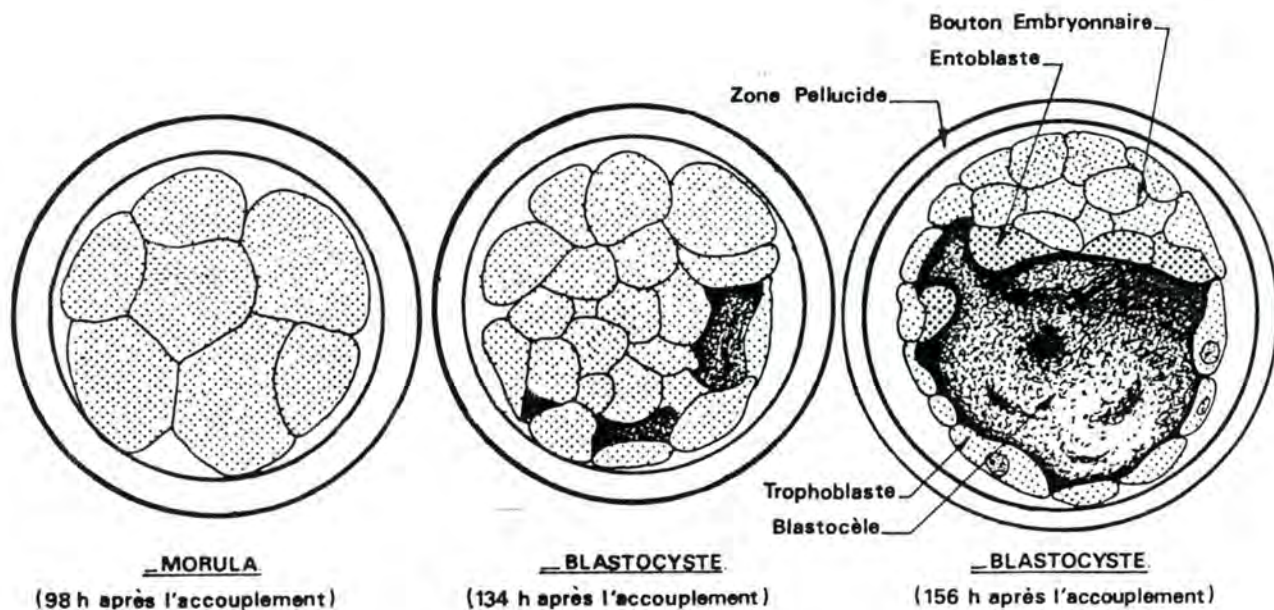


Fig. 15 : FORMATION DU BLASTOCYSTE CHEZ LA CHEVRE
 (d'après E.C. AMOROSO, W.F.B. GRIFFITHS et W.J. HAMILTON (1942),
 J. Anat., 76, p. 377).

Prenons comme exemple l'espèce bovine et supposons que la saillie ou l'insémination artificielle se produise à la fin des chaleurs. L'ovulation a lieu environ 12 heures après. Les cellules de la corona radiata disparaissent durant la première journée et la première segmentation (stade 2 blastomères) est terminée vers la 48ème heure. La seconde division est achevée aux environs de la 63ème heure; le stade 4 blastomères est souvent précédé d'un stade 3 blastomères intermédiaire.

L'oeuf continue sa segmentation et passe au stade 8 blastomères (72ème heure) et au stade 16 blastomères (108ème heure). Les premières divisions ont lieu dans l'oviducte; à la fin du quatrième jour après l'oestrus (vers la 103ème heure), l'embryon parvient dans l'utérus. Au sixième jour (140ème), il prend l'aspect d'une petite mûre formée d'un groupe compact de cellules (32 à 64, en général) entouré de la zone pellucide.

Chez la vache, il n'existe que peu de différences entre les blastomères de la morula. Chez les autres espèces, ils se répartissent en deux catégories selon la taille: les grands blastomères ou macromères et les petits blastomères ou micromères. Les derniers sont à l'origine du tissu nommé trophoblaste; les premiers donnent naissance à ce que Coste, en 1834, a appelé le bouton embryonnaire ou embryoblaste.

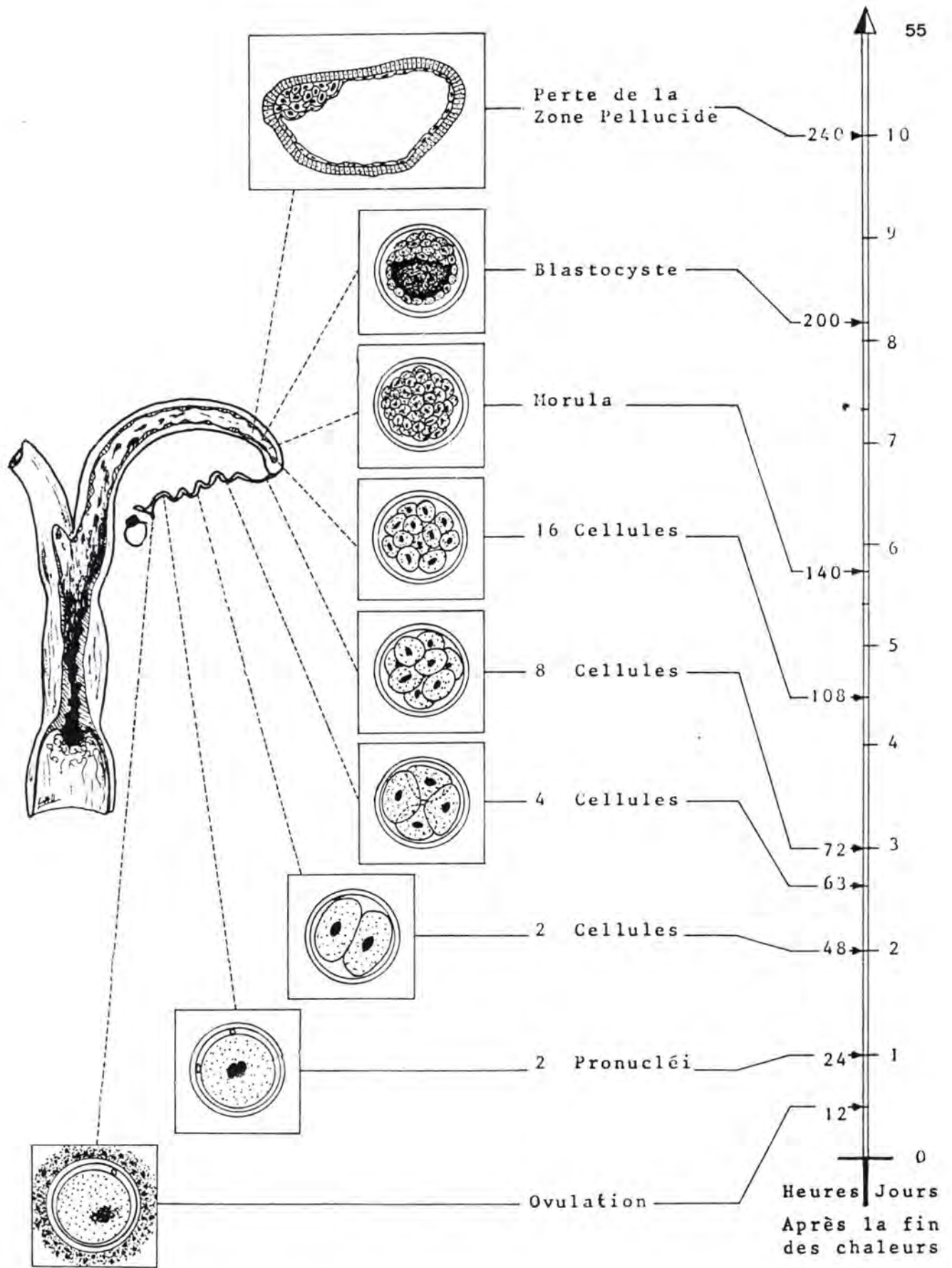


Fig. 16. : SEGMENTATION DE L'OEUF DANS L'ESPECE BOVINE

L'activité cellulaire produit un liquide qui écarte les cellules les unes des autres et donne naissance à des cavités qui confluent rapidement en une seule, le blastocèle. Les cellules du trophoblaste se retrouvent formant une enveloppe de cette cavité. A leur assise est, en quelque sorte, suspendue une masse cellulaire : le bouton embryonnaire qui fait saillie dans le blastocèle, c'est le stade blastula primaire ou blastocyte ; il est atteint vers la 200^{ème} heure. L'embryon, à ce moment, mesure un peu moins de 180 microns; il est encore entouré de la zone pellucide et est formé de deux types de cellules (trophoblaste et bouton embryonnaire) ne présentant pas de différences morphologiques. A la fin du 10^{ème} jour, la zone pellucide disparaît; cela permet à l'embryon de s'allonger. Son trophoblaste prolifère de façon considérable. De plus, la face blastocélienne du bouton embryonnaire donne naissance à une assise cellulaire, appelée entoblaste. Ces cellules aplaties se multiplient, viennent tapisser la face interne du trophoblaste et séparent celui-ci de la cavité qui prend le nom de lécithocèle. A ce moment, le stade blastula secondaire est atteint. Entre le 11^{ème} et le 14^{ème} jour, l'embryon continue à s'allonger: sa taille passe de: (en moyenne) 0,4 x 0,25 mm à 10 x 1,5 mm. Il a l'aspect d'une vésicule allongée bordée par deux assises cellulaires et porte une zone plus dense de 0,3 mm de diamètre, le disque embryonnaire. Au niveau du disque embryonnaire, le trophoblaste disparaît. Le trophoblaste préside à la formation de l'organe qui met en rapport l'embryon avec les tissus maternels, c'est-à-dire le placenta. Le bouton embryonnaire est à l'origine de l'embryon.

Il est intéressant de noter que chez l'Homme et les Primates, où la nidation (voir plus loin) est plus précoce que chez nos animaux domestiques, le blastocyste ne subit pas d'allongement. D'autre part, chez les espèces où l'oeuf est riche en vitellus (oeufs télolécithes) par exemple, les Oiseaux, les Reptiles et les Poissons téléostéens, la segmentation intéresse une partie de l'oeuf seulement; elle est dite partielle. Celle des Mammifères dont l'oeuf est privé de vitellus (oeufs alécithes) est au contraire, totale.

B. LA GASTRULATION

Reprenons l'embryon de bovin à la fin du 14^{ème} jour. Son disque embryonnaire est circulaire et aplati. Les couches cellulaires qui le constituent sont au nombre de deux : une couche profonde, l'entoblaste et une couche superficielle de cellules plus volumineuses, appelée l'ectoblaste. L'ectoblaste et l'entoblaste sont les deux premiers feuilletts embryonnaires. Au 15^{ème} jour, commence la gastrulation, c'est-à-dire, la mise en place du troisième feuillet, le chordo-mésoblaste.

A la face dorsale de l'embryon, sur l'ectoblaste, apparaît une ligne sombre, la ligne primitive; sa partie antérieure est munie d'un épaissement, le noeud de Hensen. Par transparence, on aperçoit, entre les deux feuillets, et en avant du noeud de Hensen, un prolongement qui s'allonge vers l'avant, le prolongement céphalique.

Sur la ligne primitive, l'ectoblaste prolifère et les cellules s'infiltrent entre l'ectoblaste et l'entoblaste en se dirigeant vers les bords de l'embryon. Ces cellules donneront le mésoblaste.

Au niveau du noeud de Hensen, les cellules prolifèrent en un cordon qui s'étire vers l'avant, formant le prolongement céphalique et s'insinuant entre les deux feuillets. Le prolongement céphalique, en s'allongeant vers l'avant, repousse le noeud de Hensen et la ligne primitive vers l'arrière. Il donnera le chordoblaste.

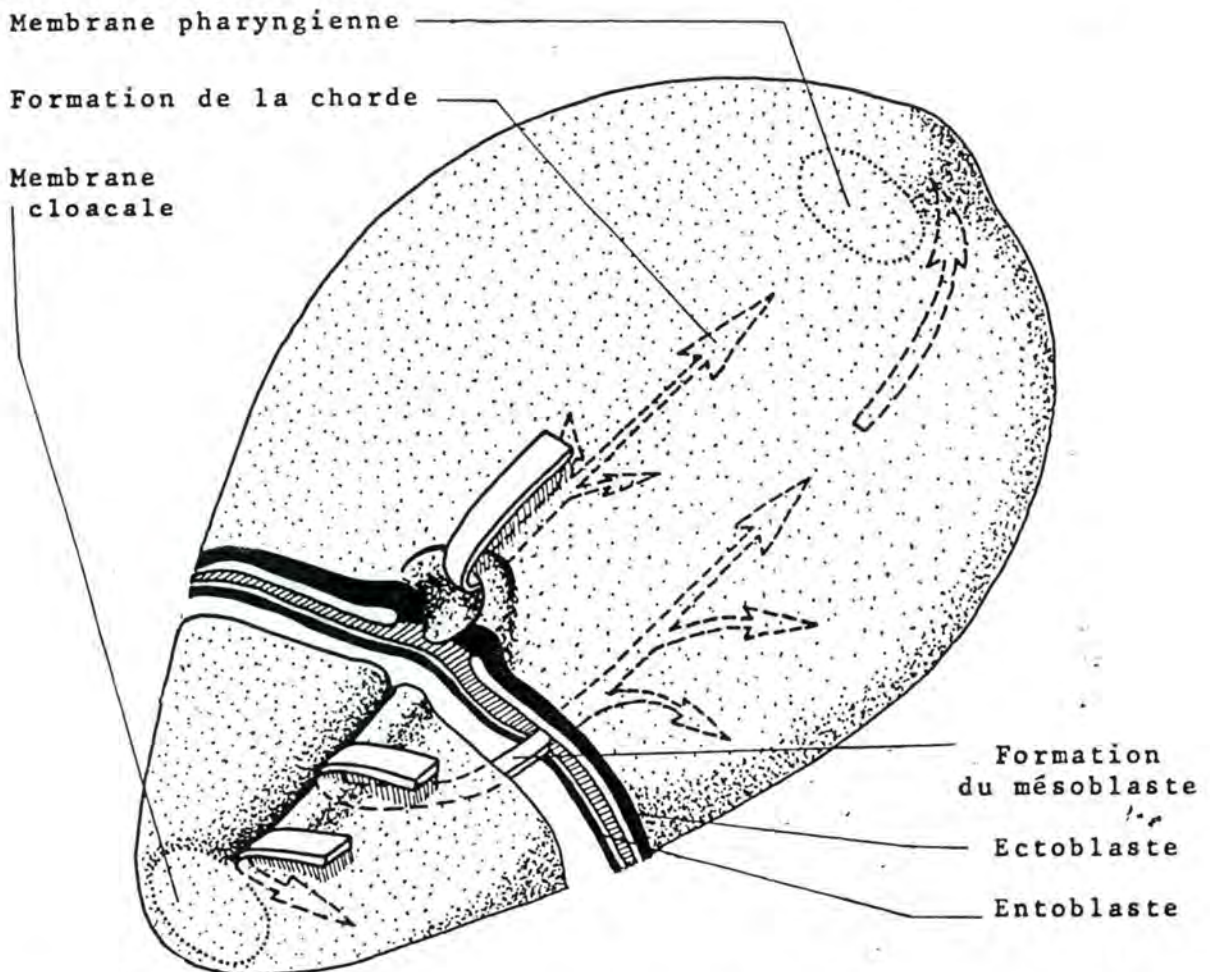


Fig. 17. : GASTRULATION
 (d'après G. DAVID et P. HAEGEL (1971), Embryogenèse, in Embryologie, Travaux Pratiques et Enseignement Dirigé, édité par H. TUCHMANN-DUPLESSIS, 3ème éd., Masson, éd., Fasc. I, p. 21.)

La ligne primitive et le noeud de Hensen sont les points où les éléments de l'ectoblaste viennent s'invaginer pour donner le chordomésoblaste.

La mise en place du chordoblaste, ou chorde dorsale, se fait en trois stades; canal chordal, plaque chordale et, enfin, chorde; chez certaines espèces (rat, porc) elle se fait directement.

A mesure qu'il se forme, le prolongement céphalique est creusé d'un canal débutant au noeud de Hensen et, à cet endroit, ouvert à l'extérieur, c'est le canal chordal.

Ensuite, tandis que le noeud de Hensen progresse vers l'arrière, la partie inférieure du canal s'ouvre et les cellules s'étalent en se soudant à l'entoblaste; c'est la plaque cordale.

Enfin, la plaque s'isole de l'entoblaste qui s'est reconstitué et forme une chorde pleine. Le petit trou vertical, traversant le noeud de Hensen, disparaît.

Des dédoublements totaux ou partiels du système ligne primitive-prolongement céphalique peuvent se produire; ils provoquent des monstruosité (monstres en Y, ou H).

Dans l'espèce bovine, le déroulement de la gastrulation est considéré comme terminé vers le 18-19ème jour. Pendant ce temps, l'embryon s'allonge; il devient elliptique et mesure environ 0,7 x 0,45 mm.

Simultanément, les zones extraembryonnaires se modifient. Le blastocyste subit une élongation considérable. Examinons ses longueurs moyennes: 4,5 cm au 16ème jour; 15 cm au 17ème jour; 20 cm au 18ème jour; au 19ème jour il remplit complètement la corne gravide et s'avance dans l'autre corne.

A partir du 16ème jour, le trophoblaste prolifère vers l'intérieur et donne un tissu cellulaire assez lâche qui le sépare de l'entoblaste, c'est le mésenchyme extraembryonnaire. Celui-ci se creuse d'une cavité, le coelome externe.

La partie intérieure du lécithocèle devient la vésicule ombilicale, ou vésicule vitelline, tapissée par l'entoblaste extraembryonnaire.

A partir du 17ème jour, en bordure du disque embryonnaire, de nombreuses mitoses se produisent dans les cellules ectoblastiques. Celles-ci forment des replis, les replis amniotiques, qui se développent de façon centripète au-dessus de la face dorsale de l'embryon. Deux jours après leur apparition, ces replis se rejoignent et isolent une cavité : l'amnios.

En fin de gastrulation (fin du 18ème jour) le blastocyste s'est transformé en une longue vésicule, à surface plissée, s'étendant dans une grande partie de la matrice. Elle est formée par le trophoblaste dont la face interne est tapissée par une couche de mésenchyme extraembryonnaire (ces deux éléments forment le "chorion"). On trouve ensuite le coelome externe qui répond par l'intermédiaire d'une autre couche de mésenchyme extraem-

bryonnaire à l'entoblaste extraembryonnaire limitant la vésicule vitelline.

A la surface du blastocyste, généralement en son milieu, une tache claire, de moins d'un centimètre, signale la présence de l'embryon. Il est recouvert par l'amnios et comporte trois feuillets : l'ectoblaste, le chordo-mésoblaste et l'entoblaste. Le chordo-mésoblaste ou troisième feuillet, comprend la corde dorsale et le mésoblaste embryonnaire. En deux régions de l'embryon, l'ectoblaste n'est pas séparé de l'entoblaste. Ce sont, à l'avant, la membrane pharyngienne et, à l'arrière, la membrane cloacale.

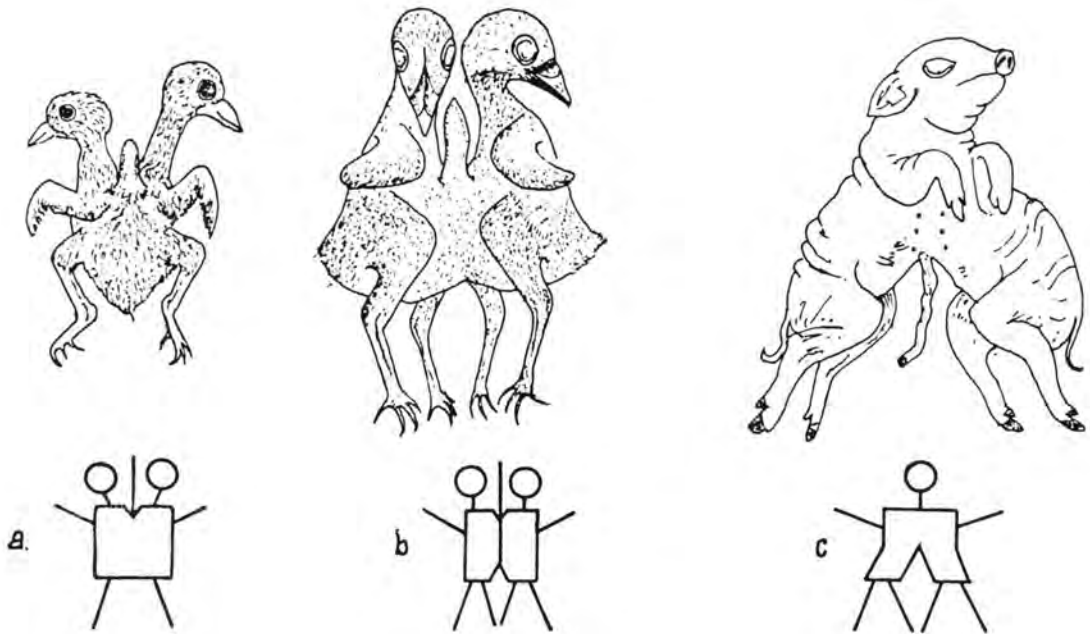


Fig. 18. : MONSTRUOSITES RESULTANT DU DEDOUBLEMENT DU SYSTEME LIGNE PRIMITIVE - PROLONGEMENT CEPHALIQUE

- a - monstre en Y (pigeonneau)
- b - monstre en H (poussin)
- c - monstre en (porcelet)

Secondairement, le mésoblaste embryonnaire vient se continuer avec le mésenchyme extraembryonnaire

L'embryon se développe par accroissement de ses trois feuilletts; cependant, l'ectoblaste et le mésoblaste prolifèrent plus rapidement que l'entoblaste; de ce fait, l'embryon ne peut pas garder sa forme plane. La face dorsale bascule vers le bas, aussi bien aux extrémités que sur les côtés. La membrane pharyngienne est rejetée en position ventrale antérieure et la membrane cloacale en position ventrale postérieure. L'embryon se délimite par rapport aux aires extraembryonnaires, au fur et à mesure de sa croissance (voir plus loin).

Le lécithocèle se subdivise en vésicule ombilicale et en intestin primitif; ces deux éléments qui, au début communiqueront largement, vont bien s'individualiser; leur jonction se fera par le canal vitellin.

Le mésoblaste intraembryonnaire se creuse d'une cavité, le coelome interne et devient distinct du mésenchyme extraembryonnaire.

La gastrulation termine l'embryogenèse. Deux processus simultanés lui font suite: la morphogenèse et l'organogenèse. La première donne à l'embryon sa forme et son volume; c'est par elle qu'il se transforme en foetus. La seconde met en place les différents organes à partir des trois feuilletts fondamentaux.

C. FORMATION DES ANNEXES DE L'EMBRYON

Nous avons vu la formation du **trophoblaste** (voir plus haut), par différenciation des petits blastomères (micromères) de la morula. Il forme, avec une couche du mésenchyme extraembryonnaire, le chorion.

La **cavité amniotique** se constitue à partir de l'ectoblaste, soit par plissement (cheval bovin, porc, chien, chat), soit par cavitation (primates). L'amnios définitif se trouve constitué par l'accolement d'une lame ectoblastique (aussi appelée ecto-amnios) avec une lame du mésenchyme extraembryonnaire, répondant au coelome externe.

A la face interne du trophoblaste, se développe le mésenchyme extramebryonnaire qui se creuse d'une cavité, le **coelome externe**. Le mésenchyme extraembryonnaire se condense, ainsi, en deux couches: l'externe forme le chorion avec le trophoblaste; l'interne est plaquée sur l'amnios (somatopleure) et sur la vésicule vitelline (splanchnopleure). Le coelome externe est appelé à disparaître assez rapidement; sa régression se fait

par accolement des couches mésentymateuses.

L'entoblaste envoie une lame qui tapisse la surface de la cavité du blastocèle pour former le lécithocèle. Ce dernier s'étrangle; la vésicule vitelline apparaît, reliée à l'intestin primitif par le canal vitellin. Cette vésicule, malgré son nom, ne contient pas de vitellus mais bien un liquide physiologique. Sa formation offre l'exemple d'un rappel phylogénique et témoigne de l'origine des mammifères à partir d'ancêtres dont les oeufs étaient riches en vitellus. Elle prouve aussi que l'oeuf des mammifères actuels a perdu secondairement son vitellus. Les premiers éléments sanguins se constituent au niveau de la vésicule vitelline. Chez le bovin et la plupart des animaux domestiques, cette dernière régresse.

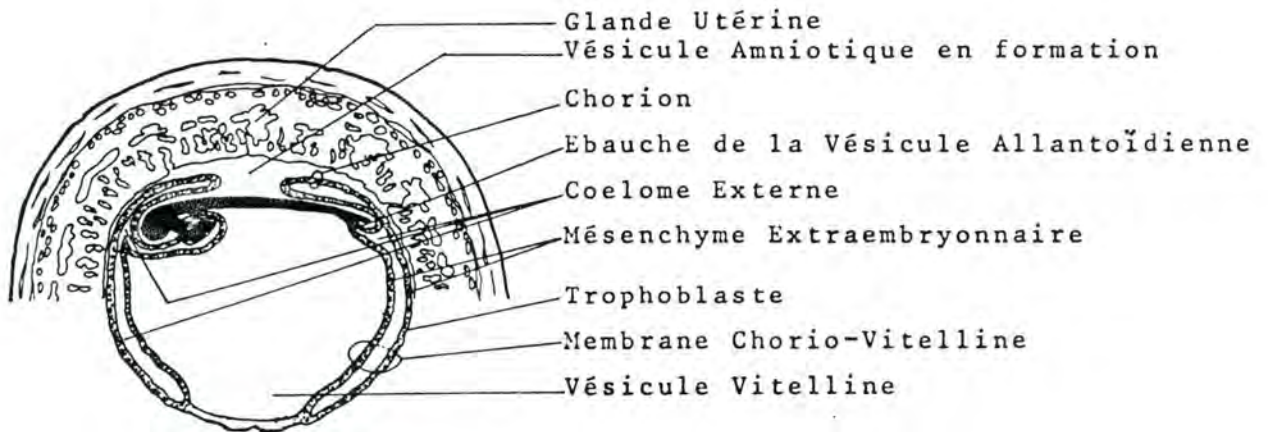


Fig. 19 : EMBRYON DE CHIEN DE 21 JOURS
(d'après NH.E. EVANS (1974), proceedings of the
24th Gaines Veterinary Symposium, p. 23).

A l'union de la partie postérieure du disque embryonnaire et de la vésicule vitelline, vers le 21ème jour dans l'espèce bovine, apparaît l'allantoïde. L'ébauche de cette annexe est représentée par une évagination de l'entoblaste. Pendant sa croissance, elle refoule devant elle une lame de splanchnopleure. Elle prend un développement de plus en plus important, tandis que la vésicule vitelline se réduit. La vésicule allantoïdienne envahit le coelome externe et vient s'appliquer contre le chorion. Chez l'embryon de bovin, le coelome externe est comblé totalement par l'allantoïde au 36-37ème jour.

A la naissance, nous ne retrouverons, comme annexes, que l'amnios contenant le liquide amniotique (les "eaux grasses"), un vestige de la vésicule vitelline et l'allantoïde, contenant le liquide allantoïdien (les "eaux claires"). Notons que, dans l'espèce humaine, l'allantoïde se développe peu et est réduit, à partir de la huitième semaine à un pédicule compris dans le cordon ombilical.

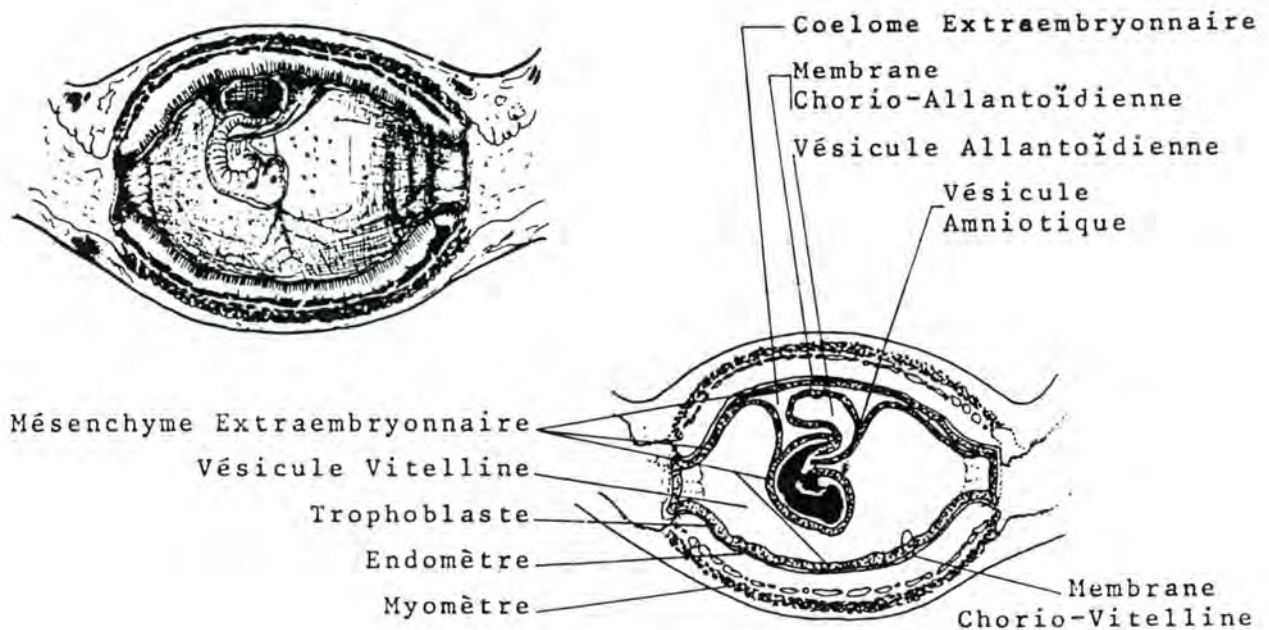


Fig. 20. : EMBRYON DE CHIEN DE 23 JOURS
 (d'après H.E. EVANS (1974), proceedings of the 24th Gaines Veterinary Symposium, p. 23)

Une circulation (artères, capillaires et veines) s'établit dans le mésoenchyme extraembryonnaire et relie la circulation embryonnaire à ses annexes et au placenta.

Le cordon ombilical, limité par l'ectoblaste, comporte, dans une gangue de mésoenchyme extraembryonnaire, appelée gelée de Wharton, les vaisseaux ombilicaux et vitellins (artères et

veines), le canal vitellin et le canal allantoïdien.

L'étude des annexes sera repris par espèces au chapitre "anatomie des annexes du fœtus".

B. LA MIGRATION DE L'OEUF

L'ovule est fécondé dans la portion supérieure de l'oviducte; il chemine ensuite, lentement, dans cet organe. Le transit s'effectue en un temps variable selon les espèces, indépendant de la longueur de la gestation et du calibre de l'oviducte. Sa durée est de 3 à 4 jours, sauf chez les Carnivores où elle est plus importante. (tableau 8).

L'état de segmentation de l'oeuf, au moment où il atteint l'utérus, est également variable selon les espèces (tableau 8).

La migration est assurée par l'écoulement, en direction de l'utérus, des sécrétions tubaires; ce courant est commandé par le battement des cils vibratils et par les contractions péristaltiques de la musculature.

C.H. Van Niekerk, en Afrique du Sud, a démontré que chez la Jument, seuls les oeufs fertilisés atteignent l'utérus, par un mécanisme encore inconnu. Les ovocytes non fertilisés subsistent dans l'oviducte où ils dégèrent après avoir éventuellement subi une segmentation parthénogénétique. Leur présence dans l'oviducte a été constatée jusqu'à 7 mois 1/2 après leur ovulation. Ainsi, si une jument a plusieurs cycles ovulatoires sans fertilisation, ses oviductes vont contenir un nombre correspondant d'ovocytes; si elle est fertilisée, l'embryon en segmentation va dépasser ces ovocytes et pénétrer seul dans l'utérus.

La vitesse du transit n'est pas uniforme. Chez certaines espèces, l'embryon reste longtemps à mi-chemin dans l'oviducte, tandis que chez d'autres, il est retenu à la jonction utéro-tubaire.

Il est essentiel, pour la survie de l'embryon que la traversée de l'oviducte ne se fasse pas trop vite. Lors de l'oestrus, l'utérus forme un milieu favorable pour les spermatozoïdes mais pas pour l'embryon; il ne le devient que plusieurs jours après.

Les oestrogènes ont un effet contraceptif, notamment, en accélérant le transfert de l'embryon dans l'oviducte et en le plongeant dans le milieu utérin, toxique pour lui, immédiatement

après l'oestrus.

ESPECE	2 Blast.*	4 Blast.*	16 Blast.*	Blasto- cyste*	Entrée dans l'utérus après	Implan- tation après
Jument(1)	24h	30-36h	9-100h	6j	98h	56j
Vache(2)	40-55h	50-75h	4j	7-8j	90h	35j
Brebis(2)	38-39h	42h	3j	6-7j	72h	21-35j
Truie(2)	45-31h	66h	80-120h	5-6j	50h	21j
Chienne(2)					7j	15j
Chatte(2)	40-50h	3j	4j	5-6j	6j	13-14j
Lapine(2)	21-25h	3j	4j	4j	3j	7-8j
Rate(2)	1-2j	2-3j	4j	4j	3j	5j
Souris(2)	21-23h	38-50h	60-70h	3,5j	3j	5j
Cobaye(2)	23-48h	30-75h	107h	5j		6j
Guénon						
Rhésus(1)	26-49h	24-52h	4-6j		4j	9-11j
Femme(1)	1-2j	2-3j	3-4j	4-6j	2-3j	6j

* stade n blastomères ou blastocyste atteint x jours ou y heures après l'ovulation (1) ou après le coït (2).

Tableau 8. : Chronologie de la segmentation, du transit dans l'oviducte et de l'implantation.

(ces données ne peuvent être qu'approximatives si on tient compte des variations dues aux races et aux individus).

E. L'IMPLANTATION DE L'OEUF

Encore appelée la nidation, l'implantation commence lorsque les cellules du trophoblaste viennent en contact avec l'épithélium utérin. Le temps écoulé entre l'ovulation(ou le coït) et l'implantation varie selon les espèces (voir tableau 8). L'oeuf, lorsque le transit tubaire est terminé, ne s'implante pas immédiatement. Il a toujours une période de vie à l'état libre dans l'utérus avant son implantation. Pendant cette période, sa nutrition est assurée par le produit de sécrétion des glandes utérines. L'oeuf (à l'état de morula ou de blastocyste) peut voyager et passer d'une corne utérine à l'autre. Si on enlève l'ovaire gauche d'une Truie, les embryons vont se répartir dans les deux cornes bien que tous proviennent de l'ovaire restant.

Pour que l'implantation ait lieu, il faut que la matrice ait subi certaines modifications, à la suite d'incitations hormonales.

L'embryon est considéré comme implanté lorsque sa position dans l'utérus est fixée et que des contacts physiques sont établis avec l'organisme de la mère.

Chez les animaux domestiques (Cheval, Ruminants, Porc) l'implantation se fait progressivement; de ce fait, le moment où elle commence et celui où elle est terminée sont sujets à controverses.

Chez la Jument, par exemple, des attaches entre le trophoblaste et la muqueuse utérine existeraient dès le 36e-38e jour, au niveau de la ceinture allanto-choriale (voir plus loin) comme le signalent MA.M. Bain et MW.P. Howey (J. Reprod. Fert., 23, 541-544, 1975). L'implantation véritable est considérée comme terminée le 45ème jour (Samuel, Allen et Stevens, 1974), le 75ème jour (Amoroso, 1952) ou le 90ème jour (Nolbandov, 1964).

On considère divers types de nidation (voir fig. 21):

- a) la **nidation centrale** (Cheval, Ruminants, Carnivores, Lapin): l'oeuf adhère à la muqueuse utérine sur une partie relativement grande de sa surface.
- b) la **nidation excentrique** (Souris, Rat): l'oeuf se fixe dans un repli de la muqueuse; celle-ci s'hypertrophie et finit par envelopper l'oeuf qui paraît enfoui dans son épaisseur.
- c) la **nidation interstitielle** (Homme, Cobaye): l'oeuf érode la muqueuse, par l'action lytique du syncytiotrophoblaste, pénètre dans son épaisseur, et est totalement recouvert par elle. La muqueuse se cicatrise au point où l'oeuf y a pénétré.

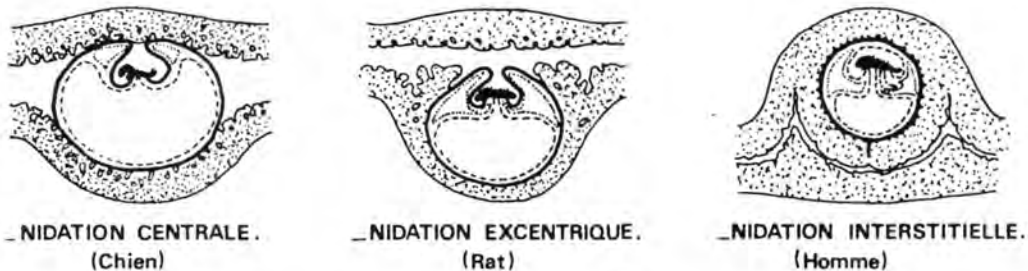


Fig. 21. : TYPES DE NIDATION

(inspiré de W.J.HAMILTON et H.W. MOSSMAN (1972), Human Embryology, 4ème éd., W. Heffer and Sons ltd., éd., Cambridge, et The Williams and Wilkins Company, éd., Baltimore, pp. 602 à 605.

La nidation peut être différée; l'oeuf, dans ce cas attend un certain temps dans l'utérus sans se développer, au stade blastula. Cette nidation différée se rencontre chez des espèces parfois très éloignées et notamment chez le chevreuil, certains mustélidés (blaireau, vison, belette), l'ours, le pécari, le tatou, des marsupiaux.

Le chevreuil, par exemple, entre en rut de la mi-juillet à la mi-août (fig. 22). L'oeuf fécondé à ce moment migre dans l'utérus et après quelques jours, cesse son développement. Ce dernier reprend 4 mois 1/2 après, en décembre. Si une femelle n'est pas fécondée en été, elle peut revenir en chaleurs en décembre (3 % du total des chevrettes). Si ce rut supplémentaire aboutit à une gestation, la nidation n'est pas différée et la mise-bas se produit à l'époque normale, en avril-mai.

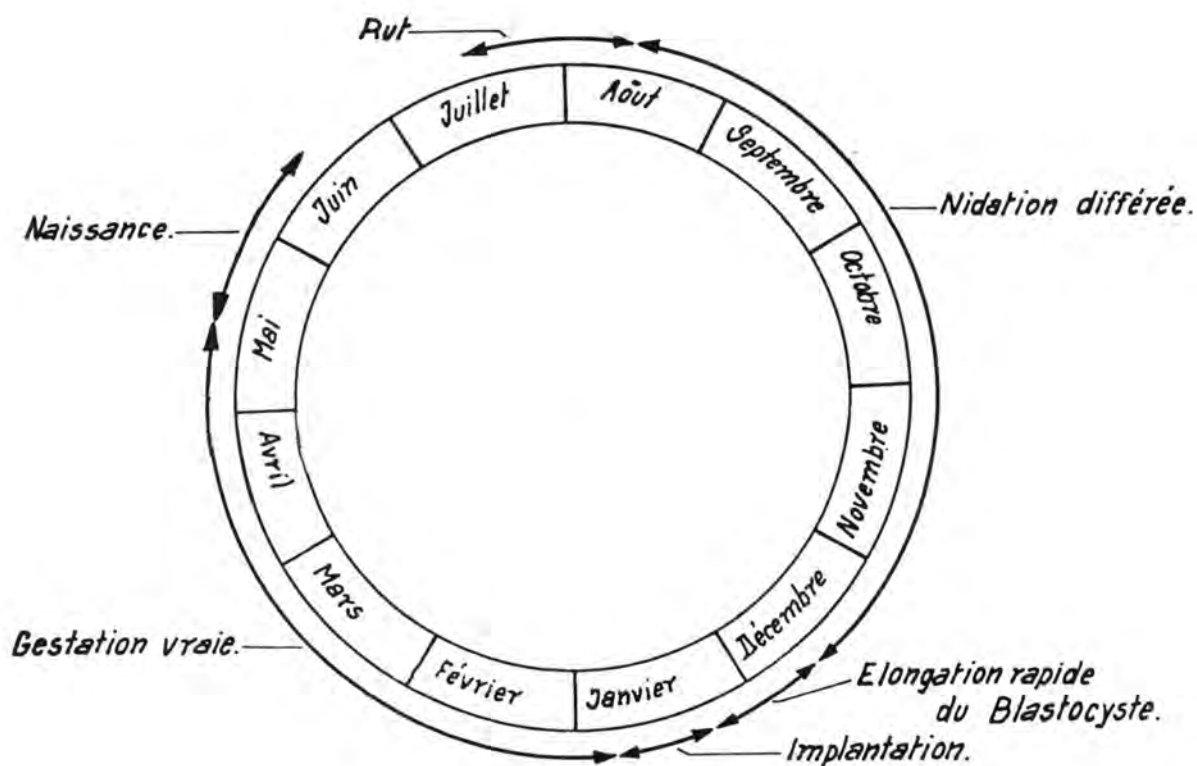


Fig. 22 : CHRONOLOGIE DE LA REPRODUCTION CHEZ LE CHEVREUIL
(d'après R.J. AITKEN (1974), J. Reprod. Fert., 39, p. 226).

Chez la rate, on observe un phénomène assez semblable, si une saillie a lieu immédiatement après l'accouchement (Enders, 1963). Le cycle oestral dure 4 à 5 jours; la gestation prend 21 jours. Le lendemain de l'accouchement (le 22ème jour), la femelle revient en chaleurs. Si elle est saillie à ce moment, la gestation qui suivra durera 31 et non 21 jours. On attribue ce retard à une nidation différée qui serait due à un déficit de progesterone. La quantité de cette hormone produite, à ce moment, serait insuffisante pour assurer, à la fois, la nidation et la lactation.

ESPECE	1ère MOITIE DE LA GESTATION	2ème MOITIE DE LA GESTATION
Jument	-	+
Vache	-	+
Brebis	-	+
Chèvre	-	-
Truie	-	-
Chienne		
Chatte	-	+
Lapine	-	-
Ratte	-	+
Cobaye	+	+
Guenon	+	+
Femme	+	+

Tableau 9.: Dépendance de la gestation par rapport au corps jaune, selon les espèces et le moment

- + : ovariectomie tolérée (survie de plusieurs ou de la totalité des foetus).
- : ovariectomie non tolérée (avortement ou résorption foetale).

Avant l'implantation, l'hormone du corps jaune est indispensable à la survie de l'embryon, dans toutes les espèces. Après l'implantation, la persistance du corps jaune est requise pendant un certain temps qui varie selon les espèces (voir tableau 9).

F. LE PLACENTA ET LA PLACENTATION

L'oeuf, avant son implantation, utilise pour se nourrir les réserves contenues dans un vitellus et le produit des sécrétions de l'oviducte. Pendant sa période de vie libre dans la

lumière de l'utérus, il trouve sa subsistance dans le "lait utérin", composé de la sécrétion des glandes de l'endomètre, de débris épithéliaux et de sang maternel extravasé. Ce mode de nutrition est appelé histotrophique. Au fur et à mesure du développement de l'embryon, ses besoins augmentent et un autre mode de nutrition vient s'ajouter au premier; il a reçu le nom d'hémotrophique. Il consiste en l'absorption directe par le chorion d'éléments provenant du sang maternel. L'organe par lequel s'effectuent ces transports est le placenta; Mossman l'a défini comme une apposition ou une fusion des tissus de la mère et de ceux du fœtus (chorion) destinée à réaliser les échanges physiologiques entre les deux organismes. Le placenta se constitue de différentes façons selon les espèces animales.

Plusieurs modes de classement des placentas existent. Une méthode est basée sur la nature de la **surface de contact foeto-maternel**. Pour augmenter cette surface, le chorion et l'endomètre peuvent être modifiés de trois façons différentes:

- a) le chorion et l'endomètre sont **plissés** (placenta plissé)
- b) le chorion produit des **villosités** qui se ramifient et qui se placent dans les **cryptes** qui se creusent dans le tissu maternel (placenta villositéux).
- c) le chorion forme des villosités ramifiées qui se fusionnent pour constituer un **labyrinthe** (placenta labyrinthisque).

Une autre méthode se base sur la **répartition des aires de contact foeto-maternel** à la surface du chorion.

- a) dans le placenta **diffus**; les replis ou les villosités se rencontrent uniformément à la surface du chorion.
- b) dans le placenta **cotylédonaire**, les villosités ne se trouvent qu'au niveau de certaines zones du chorion, appelées plaques placentaires ou cotylédons foetaux ou encore placentomes qui se mettent en regard des caroncules de la matrice.
- c) dans le placenta **zonaire**, l'aire de contact foeto-maternel a l'aspect d'une ceinture entourant le sac chorial.
- d) dans le placenta **discoïde**, les villosités sont groupées dans une surface semblable à un disque.

La classification qui est la plus souvent employée est celle de Grosser (1909); elle est fondée sur le **nombre de couches cellulaires** qui séparent le sang maternel du sang foetal.

- a) dans le placenta **endothélio-chorial**, six couches sont présentes; l'endothélium des capillaires utérins, le tissu conjonctif utérin, l'épithélium utérin, le trophoblaste, le mésenchyme extraembryonnaire et l'endothélium des capillaires foetaux.

- b) dans le placenta **endothélio-chorial**, l'épithélium et le conjonctif utérin disparaissent. Le trophoblaste est en contact avec les cellules de l'endothélium des capillaires maternels. Celui-ci est entouré, chez le Chat, d'une membrane anhiste.
- c) dans le placenta **hémo-chorial**, les trois couches cellulaires maternelles sont détruites et le trophoblaste des villosités baigne dans le sang des vaisseaux sanguins maternels dilatés en lacunes.
- d) dans le placenta **hémo-chorial**, les trois couches cellulaires maternelles sont détruites et le trophoblaste des villosités baigne dans le sang des vaisseaux sanguins maternels dilatés en lacunes.

La classification de Grosser comporte un quatrième type, rencontré chez les ruminants, le placenta syndesmo-chorial. Celui-ci est semblable à un placenta épithélio-chorial dont l'épithélium utérin est disparu. En fait, l'interprétation de Grosser à ce sujet est inexacte; les techniques de préparation des coupes en sont la cause. La microscopie électronique a démontré que l'épithélium utérin est bien présent (Bjorkman et Bloom, 1957; Lawn, Chiquoine et Amoroso, 1963, 1969; Hamilton, Harrison et Young, 1960). Le placenta syndesmo-chorial est donc inexistant et les espèces dont le placenta était catalogué de cette façon doivent être considérées comme des espèces à placenta épithélio-chorial.

On peut distinguer aussi des placentas décidués ou indécidués.

- a) dans un placenta **indécidué**, les éléments foetaux s'imbriquent dans les tissus maternels sans que ces derniers soient profondément altérés. A l'accouchement, lors de l'expulsion de l'arrière-faix, les tissus des deux organismes se désengrènent sans dommage pour la muqueuse utérine.

ESPECE	PLACENTA			
Cheval	villeux	diffus	épithélio-chorial	indécidué
Boeuf	villeux	cotylédonaire	épithélio-chorial	indécidué
Mouton	villeux	cotylédonaire	épithélio-chorial	indécidué
Chèvre	villeux	cotylédonaire	épithélio-chorial	indécidué
Porc	plissé	diffus	épithélio-chorial	indécidué
Chien	labyrinthique	zonaire	endothélio-chorial	décidué
Chat	labyrinthique	zonaire	endothélio-chorial	décidué
Lapin	labyrinthique	discoïde	hémo-chorial	décidué
Homme	villeux	discoïde	hémo-chorial	décidué

Tableau 10. : types de placentas.

b) dans un placenta **décidué**, les attaches sont beaucoup plus solides. Lors de la délivrance, une partie hypertrophiée de l'endomètre appelée la **décidue** ou la **caduque**, ne peut se séparer des éléments foetaux et est expulsée avec eux. Lors de son arrachement du reste de l'endomètre, il se produit généralement un saignement.

Le placenta est un organe transitoire qui se développe d'abord rapidement, moins vite ensuite.

Le tableau 10 classe les placentas des différentes espèces d'animaux domestiques.

La morphologie du placenta, qui détermine l'importance de la surface et de l'épaisseur du lieu des échanges, a une influence sur le transfert de substances de la mère vers le foetus et réciproquement.

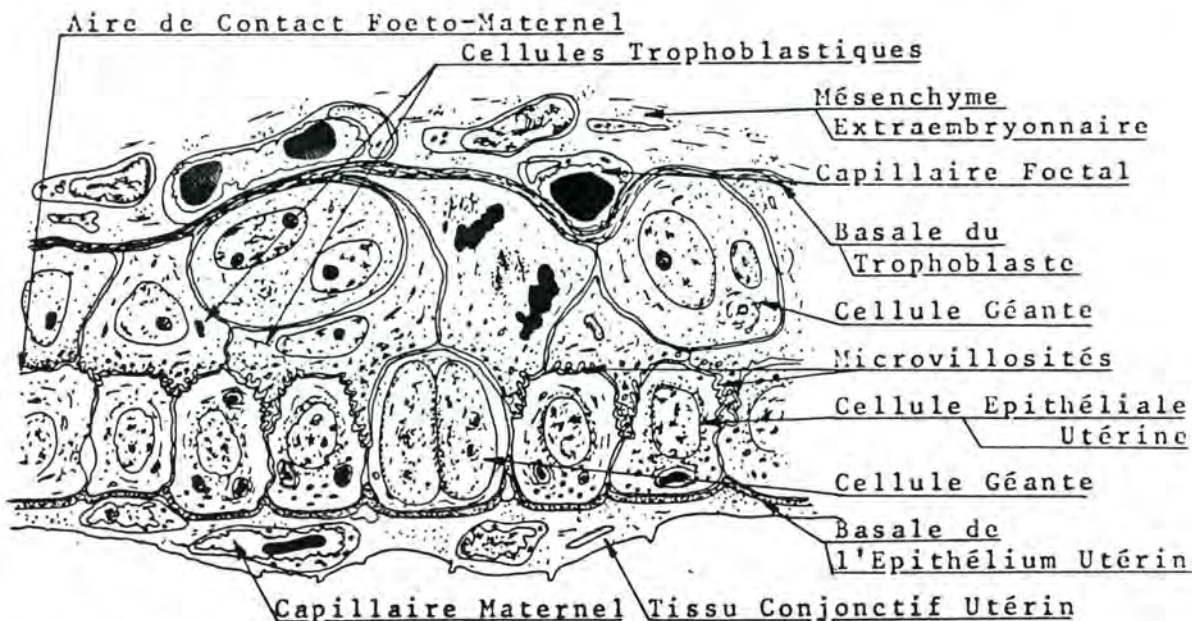


Fig. 23 : REPRESENTATION SCHEMATIQUE DE L'ULTRASTRUCTURE DU PLACENTA DE BOVIN

(d'après N. BJORKMAN et G. BLOOM (1957), Z. Zellforsch., 45, p. 567)

Ainsi dans le placenta épithélio-chorial, six couches cellulaires devraient être traversées par un élément passant d'une circulation à l'autre; pour le cas du placenta endothélio-chorial, quatre couches existent.

En fait, on a montré que les capillaires, tant du côté maternel que du côté foetal, ont la faculté de s'accoler à la basale (de l'épithélium utérin ou du trophoblaste) et de la repousser pour se glisser entre deux cellules épithéliales. Le conjonctif est, de la sorte, court-circuité (voir fig. 23).

D'autre part, des recherches portant sur la structure fine du placenta ont prouvé que les cellules utérines et les cellules trophoblastiques se couvrent de microvillosités afin d'augmenter considérablement la surface d'échange. Dans certains cas (Bovin), ces microvillosités s'interpénètrent; dans d'autres cas (Cheval), elles restent séparées par un espace.

Fonctions du placenta

Les principaux rôles du placenta sont:

- assurer la **nutrition du foetus**: les éléments tels que acides aminés, protéines (certaines), glucides (hexoses), minéraux passent de façon active ou passive de la mère à l'embryon. Le placenta, dans certains cas et à certains moments de la gestation, peut faire un choix dans les molécules et les ions. Les échanges de gaz s'effectuent également par son intermédiaire (entrée d'oxygène, sortie d'anhydride carbonique). Les excréta provenant du foetus peuvent, dans une certaine mesure, être évacués par lui (urée, acide urique, amines).
- empêcher la pénétration d'**éléments nocifs** au foetus: virus et bactéries. Les microorganismes qui passent la barrière placentaire peuvent entraîner la mort du foetus (avortement, décomposition in utero) ou des malformations et des maladies. Il est connu que les Brucella, les Salmonella, les Vibrions, les agents de la Leptospirose, divers virus, des parasites (Trichomonas bovis, larves de Toxacara canis, par exemple) peuvent infecter ou infester un foetus par voie transplacentaire. Le placenta exerce un rôle de filtre par rapport aux médicaments; cependant il est perméable à certains d'entre eux; la thérapeutique administrée à une femelle gestante devra en tenir compte. Les morphiniques, pour ne citer qu'eux, traversent le placenta et peuvent être toxiques pour le foetus; d'où le danger de leur emploi dans les césariennes.
- produire des **hormones**: ces dernières permettent le maintien de la gestation, interviennent dans le déclenchement de l'accouchement et dans le développement des mamelles et du muscle utérin. Ce sont des hormones **stéroïdes**: oestrogènes surtout, et aussi, progestérone. Chez les équidés, les oestrogènes placentaires passent dans l'urine, ce qui permet de faire un diagnostic de gestation à partir d'une analyse d'urines (Test de

Cuboni), entre le 4ème et le 9ème mois de la portée.*

Des **hormones gonadotrophines** sont également produites par le placenta. Le placenta humain sécrète de grandes quantités d'hormones qui ont reçu les noms d'HCG (human chorionic gonadotropin) et d'HCS (human chorionic somatomammotropin). Elles sont produites par les cellules du trophoblaste. Le rôle physiologique de l'HCF n'est pas clairement défini. Cette hormone est apparentée à la L.H. Elle passe dans le sang et dans l'urine de la mère. Sa présence permet un diagnostic précoce de la gestation. L'urine de femme enceinte (P.U.: pregnant urine) a été utilisée en thérapeutique à cause de son action comparable à celle de la L.H. L'H.C.S. est du même type que l'hormone de croissance; elle est responsable du développement des mamelles et du maintien du corps jaune.

Le placenta humain sécréterait d'autres hormones protéiques et notamment une du type TSH.

Le placenta des animaux domestiques produit également des gonadotrophines appartenant soit au type FSH, soit au type LH. La jument gravide, par exemple, possède dans son sang, entre le 40ème et le 175ème jour de la gestation (chiffres moyens), une gonadotrophine placentaire du type F.S.H.

Sa présence dans le sérum permet le diagnostic de gestation (Test de Friedmann); elle est aussi utilisée en thérapeutique sous le nom de P.M.S.G. (pregnant mare serum gonadotropin).

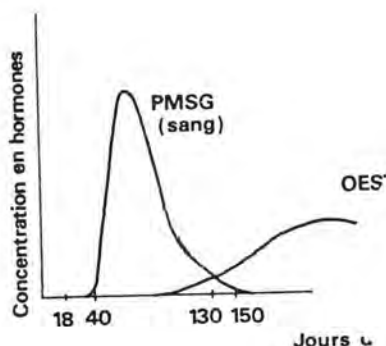


Fig. 24 : PRODUCTION HORMONALE AU COURS DE LA GESTATION DANS L'ESPECE CHEVALINE (d'après H.H. COLE et G.H. HART (1942), cité par D. WALKER, Vet.Rec., 100, p. 396.).

* pour diagnostiquer la gestation chez la Jument, le laboratoire dispose de deux techniques, applicables à des moments différents: le test de Cuboni et celui de Friedmann (voir plus loin). Chez la Vache, depuis 1975, on peut déceler une gestation à partir du 21ème jour en dosant la progestérone plasmatique par R.I.E.

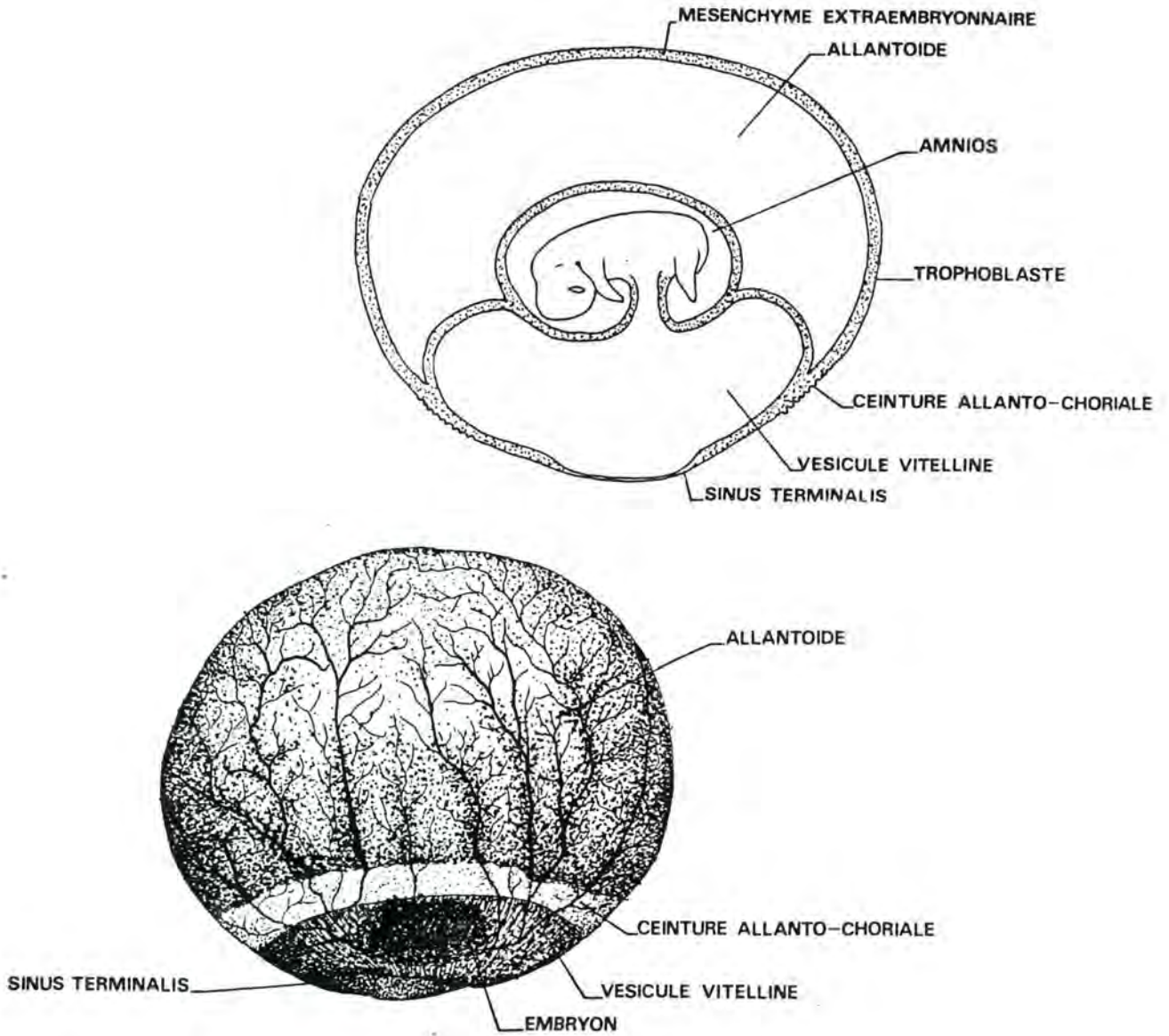


Fig. 25. : EMBRYON DE CHEVAL : CEINTURE ALLANTO-CHORIALE
 (d'après R.V. SHORT (1972), *Species Differences*, in *Reproduction in Mammals*, édité par C.R. AUSTIN et R.V. SHORT, 1ère éd., Cambridge University Press, éd., p. 25).

Le rôle physiologique de la P.M.S.F. serait de provoquer des ovulations secondaires et donc la formation de corps jaunes qui assureraient la sécrétion de progestérone nécessaire au maintien de la gestation.

Cette gonadotrophine est sécrétée par des cellules spécialisées situées dans ce qu'on appelle les cupules endométriales. Ces cupules sont des structures cratériformes, disposées à la base de la corne utérine gestante. Elles apparaissent au 38ème jour et disparaissent aux environs du 150ème jour de la gestation. W.R. ALLEN (J. Repro. Fert. (1972) 29, pp. 313 à 316 et Anat. Eec. (1973), 177, pp. 485 à 502) a démontré que les cellules endocrines des cupules, bien que situées dans un organe de la mère, étaient en fait d'origine foetale. Vers le 30ème jour de la gestation, l'embryon contenu dans ses annexes a la forme et les dimensions d'une orange (voir fig. 25); la vésicule vitelline est en régression, tandis que l'allantoïde grandit. A l'équateur du sac foetal, une bande circulaire de tissu trophoblastique se différencie, c'est la ceinture allanto-choriale. Vers le 35ème jour, des cellules s'en détachent, gagnent l'épithélium utérin et l'envahissent en phagocytant des cellules. Elles traversent la basale, qui se reforme après leur passage, et s'installent dans l'endomètre. Elles sont binucléées. Un mécanisme immunologique particulier les met à l'abri d'un rejet de l'organisme maternel; la réaction immunitaire de ce dernier aura lieu à partir du 130ème jour de la gestation.

Il est intéressant de signaler que les anticorps qui sont des protéines du type gamma globuline passent la barrière placentaire selon le type de placentation. Le placenta hémo-chorial et, dans une moindre mesure, le placenta endothélio-chorial laissent passer les anticorps. Cela a une grande importance dans l'étude de la transmission de l'immunité.

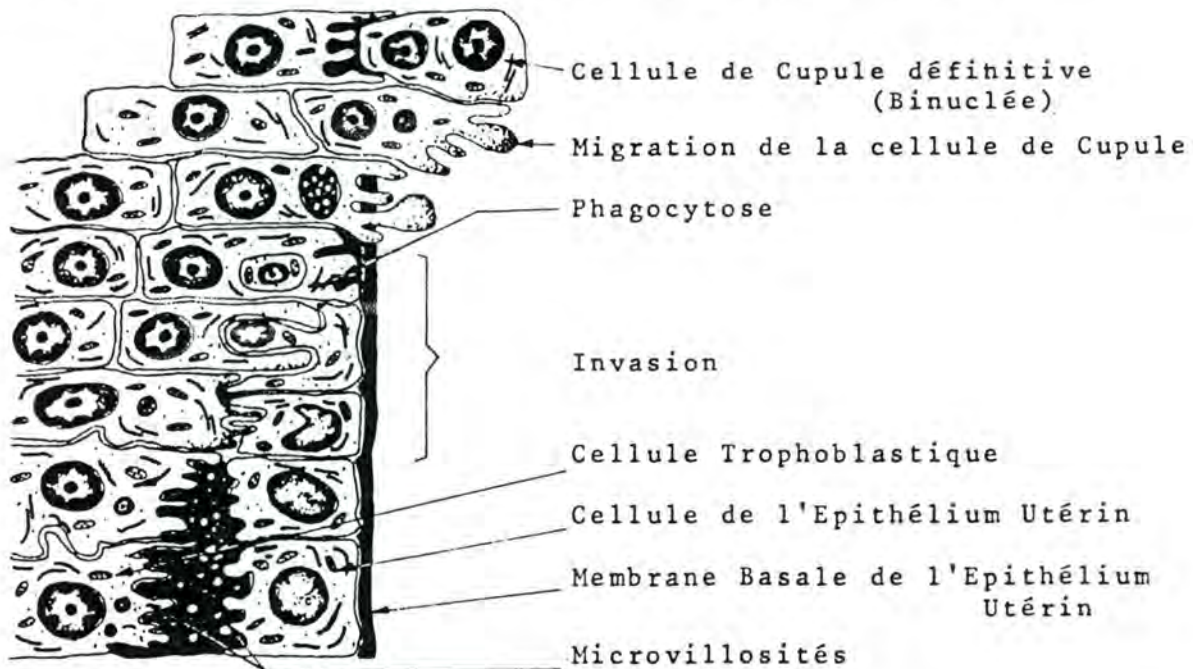


Fig. 26. : SCHEMA DE L'HISTOGENESE DE LA CUPULE ENDOMETRIALE (d'après W.R. ALLEN, D.W. HAMILTON et R.M. MOOR (1973), Anat. Rec., 177, p. 485).

G. LA DELIMITATION DE L'EMBRYON

Jusqu'à la gastrulation, l'embryon a la forme d'un disque puis d'un ovale; son périmètre est en continuité avec les aires extra-extraembryonnaires. La délimitation change la forme de l'embryon (il devient un tube enroulé sur lui-même) et l'isole de ses annexes; le cordon ombilical constitue le moyen de communication entre l'embryon, d'une part, l'allantoïde, la vésicule ombilicale et le placenta, d'autre part.

Nous étudierons successivement :

- la délimitation dans le sens transversal
- la délimitation dans le sens longitudinal.

1. Délimitation dans le sens transversal

a) Au niveau de l'ombilic

Cette région sera le siège, persistant durant toute la vie intrautérine, de la communication entre l'embryon et ses annexes. L'embryon est d'abord aplati entre la cavité amniotique et le lécithocèle. Ses bords s'infléchissent, ensuite, vers le bas, tandis que se forment les éléments du mésoblaste; les coelomes communiquent.

Puis, l'ectoblaste commence à former la paroi ventrale de l'embryon et l'intestin primitif se sépare de la vésicule ombilicale.

Au niveau de l'ombilic, la communication entre l'intestin et la vésicule persiste, par le canal vitellin; l'ectoblaste extraembryonnaire se continue avec l'ectoblaste embryonnaire et forme la paroi externe du cordon; entre l'ectoblaste et le canal vitellin, les deux coelomes communiquent momentanément.

b) En arrière de l'ombilic

Les processus sont les mêmes; ils aboutissent à la fermeture complète de la paroi ventrale. Un mésentère dorsal et un mésentère ventral se forment. Le dernier est résorbé. Le coelome intraembryonnaire devient la cavité péritonéale.

c) En avant de l'ombilic

Les processus sont aussi comparables; la paroi ventrale se ferme complètement. Dans le mésentère dorsal se forme une ébauche pancréatique; dans le mésentère ventral, une ébauche hépatique. Celle-ci se développe tellement que la cavité coelomique en est pratiquement remplie.

La délimitation dans le sens transversal a comme conséquences :

- de donner une forme cylindrique à l'embryon, qui acquiert des parois ventrales et latérales.
- de créer une cavité péritonéale.
- de séparer l'intestin primitif de la vésicule ombilicale.

2. Délimitation dans le sens longitudinal

Le développement du tube neural et des éléments du mésoblaste est de loin plus important dans la région dorsale que dans la région ventrale. L'embryon se replie à ses deux extrémités (pli céphalique et pli caudal).

a) Extrémité antérieure

L'encéphale se développe considérablement. L'ébauche cardiaque (mésoblaste) bascule; d'abord antérieure, elle devient inférieure, par rapport à la membrane pharyngienne. Celle-ci est amenée en position ventrale. La croissance des éléments ectoblastiques amène la formation du volumineux bourgeon frontal encadré par les bourgeons maxillaires, supérieurs et inférieurs. Ces bourgeons entourent une dépression, le stomodéum, qui se perfore, par la suite, pour mettre en communication l'intestin pharyngien et l'extérieur.

b) Extrémité postérieure

Elle s'enroule aussi. La membrane cloacale et le diverticule allantoïdien deviennent inférieurs.

En avant de l'abouchement du pédicule allantoïdien dans l'intestin primitif, se détache l'éperon périnéal; il se dirige vers l'arrière et atteint la membrane cloacale. Cette dernière se trouve, ainsi, divisée en deux parties: la membrane anale et le sinus uro-génital. Chez l'embryon humain, vers la neuvième semaine, la membrane anale est résorbée.

H. EMBRYOGENESE ET FORMATION DES ANNEXES CHEZ L'OISEAU

Nous avons vu précédemment que l'oeuf d'oiseau est télolécithe et qu'il comporte deux pôles, le pôle animal et le pôle vitellin. L'embryon se trouve au pôle animal à un endroit appelé cicatricule ou disque germinatif.

1. Segmentation

La segmentation est partielle et les blastomères formés s'étalent à la surface du vitellus, au pôle animal.

Un axe crânien-caudal apparaît (voir plus haut).

Vers le stade 32-64 blastomères, la cicatricule prend le nom de blastoderme. On distingue deux types de cellules, les marginales et les centrales.

Une cavité s'isole sous le blastoderme, le blastocèle primaire. L'embryon est au stade **blastula primaire** (unilaminaire). Vu du dessus, il présente une zone centrale claire appelée aire opaque. Au niveau de celle-ci, nous assistons à une migration cellulaire qui aboutit à la formation d'une couche de cellules sous le blastoderme.

Chez la poule, peu avant la ponte (oviposition), l'embryon atteint le stade de **blastula secondaire** (bilaminaire). A ce moment, la couche cellulaire qui se glisse sous le blastoderme forme un feuillet complet. L'embryon est didermique. Il comporte un ectophylle et un entophylle. Ces deux termes ont une valeur générale qui ne préjuge pas exactement de la destinée ultérieure des deux feuillets. Entre l'ectophylle et l'entophylle, se trouve une cavité, le blastocèle secondaire. Entre l'entophylle et le vitellus se trouve une deuxième cavité, l'archentéron primaire.

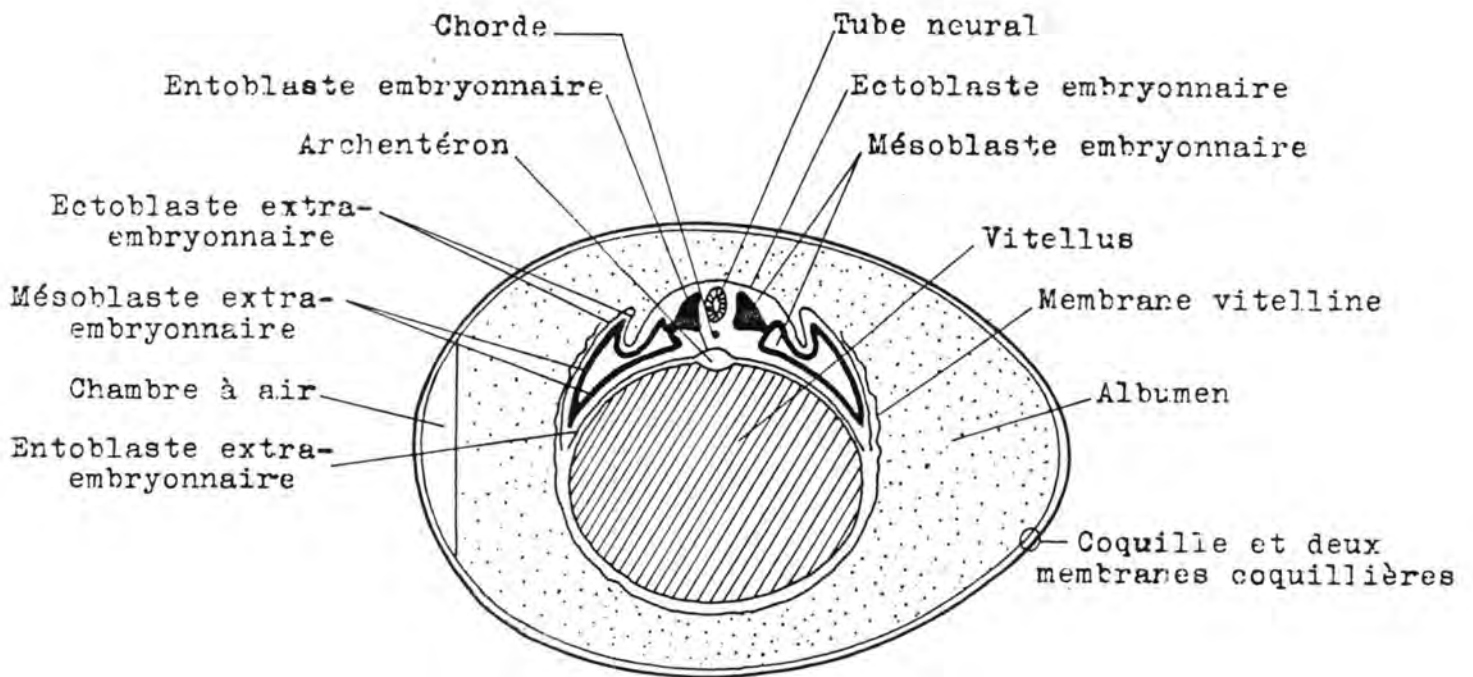
2. Gastrulation

La gastrulation débute au cours des premières heures de l'incubation; elle se marque par un épaississement de la région postérieure de l'aire pellucide. Le blastoderme perd sa forme circulaire et s'allonge.

Le chordomésoblaste est formé de la même manière que celui des mammifères: infiltration de l'ectoblaste au niveau de la ligne primitive et prolifération vers l'avant (prolongement céphalique), à partir du noeud de Hensen, qui recule vers l'arrière.

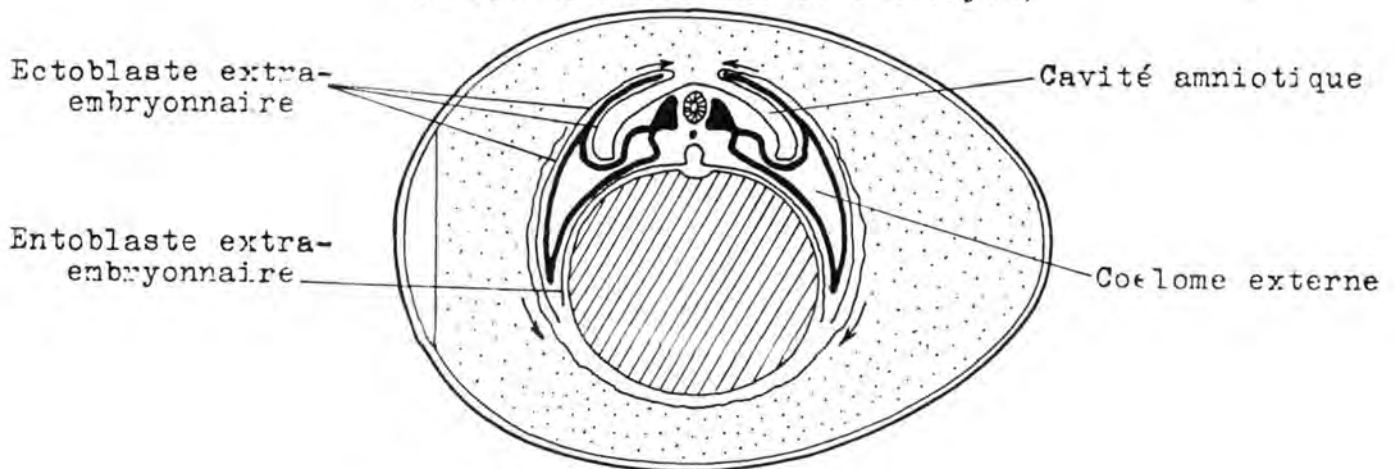
3. Annexes de l'embryon (voir figures 27 et 28)

Lorsque le corps de l'embryon d'oiseau se modèle, des plis apparaissent tout autour de lui et il se soulève au-dessus du vitellus. La rencontre progressive de ces plis isole de plus en plus l'embryon de la masse du jaune tandis que se forment les trois annexes (amnios, allantoïde et vésicule vitelline).



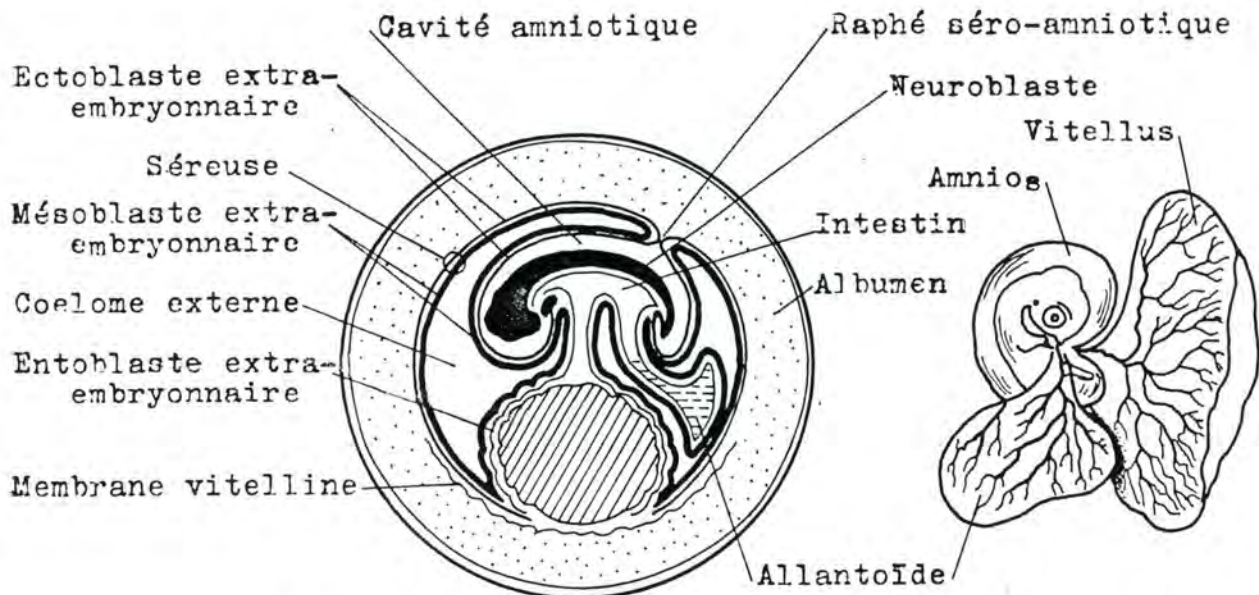
STADE 48 HEURES D'INCUBATION

(Coupe transversale de l'embryon)

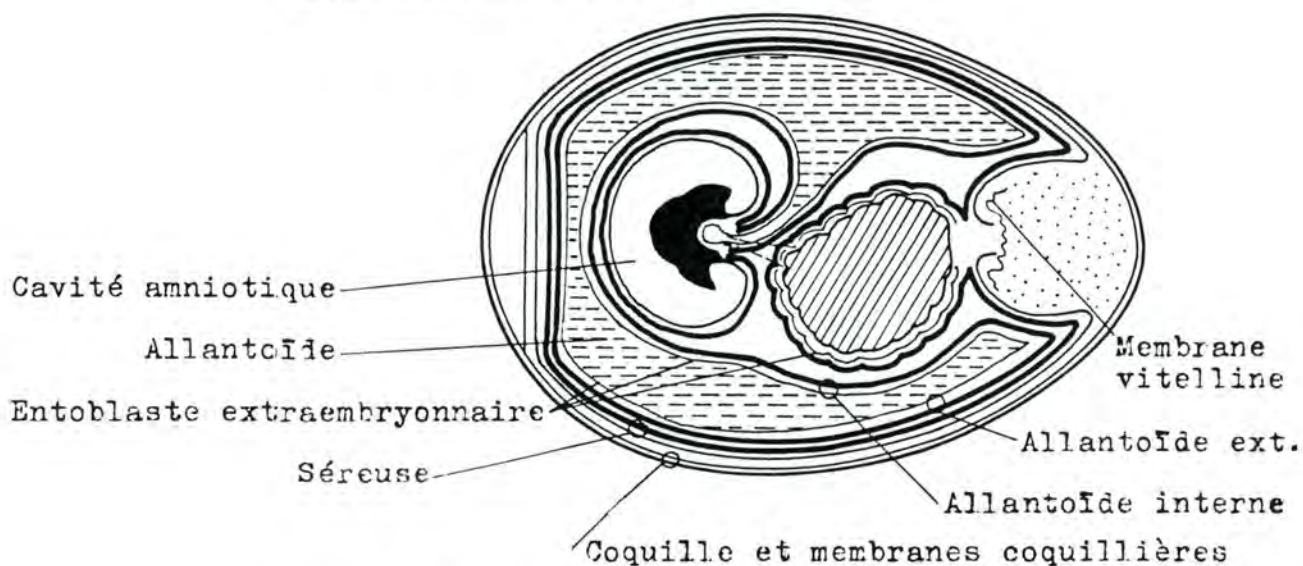


STADE 72 HEURES D'INCUBATION

Fig. 28 : FORMATION DES ANNEXES CHEZ L'EMBRYON D'OISEAU
 (d'après PATTEN (1957), cité par C. HOUILLOIN (1968), Embryologie,
 3ème éd., Hermann, éd., Paris, p. 95).



STADE 96 HEURES D'INCUBATION



STADE 14 JOURS D'INCUBATION

Fig. 28 : FORMATION DES ANNEXES CHEZ L'EMBRYON D'OISEAU.
 (d'après PATTEN (1957), cité par C. HOUILLON (1968), Embryologie, 3ème éd., Hermann, éd., Paris, p. 95)

Vésicule vitelline: la lame de l'entophylle, doublée de mésenchyme s'étend sur la masse du vitellus et englobe l'archentéron et le bitellus. Un pincement, débutant aux extrémités, isole l'intestin primitif du jaune. Finalement, l'embryon n'est plus relié au vitellus que par un mince pédicule vitellin.

L'allantoïde des oiseaux a plusieurs fonctions : **échanges respiratoires, absorption de calcium** à partir de la coquille (cet élément participe à la formation du squelette de l'embryon et, d'autre part, la coquille, appauvrie en minéraux au cours de l'incubation sera plus facile à "bêcher" pour le poussin), **absorption de l'albumen et stockage** des substances excrétées par les reins.

Une circulation extraembryonnaire se développe dans le mésenchyme qui entoure les annexes; elle se met en communication avec la circulation de l'embryon.

ESPECE	DUREE DE L'INCUBATION	POIDS DE L'OEUF	NOMBRE D'OEUFS PONDUS/AN	ECLOSABILITE DES OEUFS
Poule	21 jours	58 g	250	90 %
Dinde	28 jours	85 g	90	80 %
Cane	27 à 28 jours	60 g	180	70 %
Oie	30 à 35 jours	175 g	55	75 %
Faisan	24 à 26 jours	30 g	60	85 %
Pintade	27 à 28 jours	40 g	70	95 %
Caille	15 à 16 jours	10 g	300	80 %
Pigeon	17 à 18 jours		10	

Tableau 11. : Données moyennes concernant la reproduction de quelques oiseaux domestiques.

La topographie de l'oeuf de poule embryonné est importante à connaître à cause de l'emploi de ce matériel en microbiologie. L'oeuf incubé est d'un usage courant comme milieu de culture pour l'isolement, le diagnostic, l'étude d'agents pathogènes (surtout les virus et les rickettsies) et leur production massive en vue de la production de vaccins et de sérums. Il est généralement utilisé entre le 7ème et le 12ème jour.

L'ensemencement se fait au travers d'une ouverture pratiquée dans la coquille. Suivant le virus étudié et les buts poursuivis, la semence est déposée sur la membrane séreuse ou injectée dans le sac vitellin, la cavité allantoïde, ou même dans

les veines de l'embryon.

Sort de ces annexes à l'éclosion : l'éclosion de l'oeuf de poule a lieu 21 jours après le début de l'incubation. L'amnios, l'allantoïde et la séreuse sont éliminés en même temps que la coquille à laquelle ils restent accolés. Les filets rougeâtres que l'on peut observer à l'intérieur de la coquille d'un poussin qui vient d'éclore, représentent les vestiges de la vascularisation allantoïdienne.

Tout l'albumen est utilisé avant l'éclosion. L'eau est d'abord reprise par l'allantoïde avant de passer dans l'embryon.

Selon les espèces, la vésicule vitelline contient encore $1/7$ à $1/3$ du jaune au moment de l'éclosion. Chez le poulet, la répartition de l'utilisation du vitellus se ferait de cette façon: $1/3$ pour l'édification de l'embryon, $1/3$ pour les combustions énergétiques et $1/3$ non utilisé à l'éclosion. Ce dernier tiers est utilisé par le poussin durant les premiers jours de sa vie libre. Il est bien connu que les jeune poussins ne doivent pas s'alimenter aussitôt après leur éclosion, le jaune qui persiste leur servant de matériel énergétique, pendant 24 à 48 heures.

CHAPITRE III. L'ORGANOGENESE

La gastrulation termine l'embryogénèse (période préembryonnaire). L'embryon formé est tridermique et constitué de cellules peu différenciées. Chacun des feuilletts donnera naissance à des tissus plus ou moins spécialisés qui vont s'associer par la suite pour former les organes et les appareils. Cette phase s'appelle l'organogenèse et se déroule pendant la période qualifiée d'embryonnaire. En même temps que se produit l'organogenèse, l'embryon acquiert une forme extérieure caractéristique et son volume augmente; c'est la morphogenèse qui le fait devenir un foetus (voir définitions plus haut).

Chez l'embryon de Bovin, l'organogenèse se déroule de la 3ème à la 6ème semaine.

La période suivante est la période foetale qui est la plus longue des trois et qui comporte la croissance du foetus, des phénomènes de maturation histologique des tissus et des déplacements d'organes.

Il est à noter que certains organes se mettent à fonctionner pendant leur formation (coeur) ou dès la fin de leur formation (rein); d'autres entrent en activité plus tard, soit au cours de la gestation (foie), soit à la naissance (poumon) soit quelque temps après celle-ci (glandes génitales).

Avant d'aborder la formation de chaque système, nous étudierons l'évolution générale de chaque ébauche et nous citerons les organes qui en dérivent.

A/ EVOLUTION GENERALE DES EBAUCHES FONDAMENTALES

Evolution générale de l'ectoblaste

Sur la ligne médiane, la chorde induit la formation d'un épaissement, c'est la **plaque neurale**; les bords de cette plaque se soulèvent pour former la **gouttière neurale**. Cette gouttière se ferme pour constituer le **tube neural**. La fermeture de la gouttière débute au centre de l'embryon et gagne les extrémités. Les ouvertures antérieure et postérieure du tube, ouvertures qui persistent un certain temps, ont reçu le nom de **neutropores**. En même temps que se ferme la gouttière, sur les côtés du tube, s'isolent des groupes de cellules qui s'en détachent pour former les **crêtes neurales** ou crêtes ganglionnaires.

Une dilatation apparaît à l'extrémité antérieure du tube neural, c'est la **vésicule encéphalique**. A cette extrémité, par ailleurs, la plaque et la gouttière neurale ont pris un développement plus grand. La lumière du tube neural forme le **canal épendymaire** qui communique avec la vésicule encéphalique.

L'ensemble de ces transformations a reçu le nom de neurulation. Chez l'embryon de bovin, elle est achevée vers le 22ème jour (M.R. GRIMES, J.S. GREENSTEIN, R.C., Am. J. Vet. Res., 1958, 19, 591-599). La neurulation terminée, l'ectoblaste s'est réparti en :

1. **neuroblaste** : territoire d'où dérivent :

- le système nerveux central,
- les ganglions nerveux,
- les méninges,
- la médullo-surrénale,
- le lobe postérieur de l'hypophyse
- la rétine et l'iris

2. **épi-blaste** : territoire d'où dérivent :

- l'épiderme,
- les annexes de l'épiderme (productions cornées, glandes mammaires, glandes sébacées et sudoripares),
- l'épithélium des muqueuses terminales (lèvres, bouche, nez, anus),
- l'organe de l'émail,
- le lobe antérieur de l'hypophyse,
- le cristallin, l'épithélium cornéen, l'épithélium auditif et olfactif; celui du conduit auditif externe et de la face externe du tympan.

Evolution générale du chordo-mésoblaste

1. Evolution de la corde

La corde est formée de grandes cellules d'aspect épithélioïde qu'entoure une **gaine chordale**. Ces cellules se vacuolisent et leur noyau est rejeté à la périphérie du cytoplasme. Elles contiennent une substance qui leur donne une structure rigide, la **gelée chordale**. Après un certain temps, cette gelée dégénère et la corde est absorbée par le tissu qui donne les corps vertébraux. Elle subsiste au niveau des disques intervertébraux pour former le noyau pulpeux (nucleus pulposus).

2. Evolution du mésoblaste

Le mésoblaste est à l'origine de trois éléments : les somites (mésoblaste para-axial), les lames intermédiaires (mésoblaste intermédiaire) et la lame latérale (mésoblaste latéral).

a) Les somites

Ce sont des éléments volumineux, cuboïdes, segmentés, placés de part et d'autre de la corde. Les premiers formés sont situés vers le milieu de l'embryon; la métamérisation se poursuit ensuite en direction de l'arrière de l'embryon. Selon le nombre de somites formés, on peut déterminer l'âge de l'embryon. Les somites apparaissent triangulaires en coupe transversale; ils possèdent une petite cavité en leur centre, le myocèle.

Les somites laissent échapper de leur bord interne, des cellules qui se dirigent vers la corde (**sclérotome**) ou vers le centre de l'embryon (**mésenchyme**); le reste du somite s'allonge et s'amincit, c'est le **myotome**.

Le sclérotome forme les muscles paravertébraux et ceux des membres, en collaboration avec la somatopleure.

Le mésenchyme, qui est un tissu mésoblastique à mailles lâches, se répand dans tout l'organisme pour former divers tissus conjonctifs.

b) Les lames intermédiaires

Cet élément se segmente parallèlement aux somites dans les régions antérieures et médianes de l'embryon; en arrière de ces dernières, il ne se segmente pas. Les lames intermédiaires donnent les néphrotomes qui sont à l'origine du système excréteur.

c) La lame latérale

Elle ne se métamérise pas, et se clive en deux feuillets ménageant entre eux une cavité; ce sont :

1. la splanchnopleure, feuillet interne, qui est à l'origine des éléments conjonctifs et musculaires des organes de la cavité entoblastique.
2. la somatopleure, feuillet externe, qui participe à la formation des parois du corps et des membres.

Les lames latérales gauche et droite se rencontrent sous l'entoblaste et se soudent. La cavité ainsi formée est le coelome

interne qui est à l'origine des cavités pleurale, péricardique et péritonéale.

Avant cela, la lame latérale est en continuité avec les deux feuillets du mésenchyme extraembryonnaire et il y a communication entre les éléments intraembryonnaires et extraembryonnaires de la somatopleure, de la splanchnopleure et du coelome.

Le chordo-mésoblaste est à l'origine des éléments suivants :

- l'appareil locomoteur (squelette et tissu cartilagineux, muscles striés, tendons, aponévroses et ligaments)
- les muscles lisses,
- le tissu conjonctif sous-cutané,
- le tissu conjonctif des organes,
- l'organe de l'ivoire,
- l'appareil circulatoire (coeur et vaisseaux),
- les éléments figurés du sang,
- les ganglions lymphatiques,
- la cortico-surrénale,
- les glandes génitales et les voies génitales,
- les reins et leur système d'évacuation,
- la rate.

Evolution générale de l'entoblaste

Le troisième feuillet a une évolution plus simple que les deux autres. Primitivement, il est une assise monocellulaire posée sur le lécithocèle. Il s'étrangle ensuite, pour séparer l'intestin primitif de la vésicule vitelline. L'intestin primitif est limité, en avant, par la membrane pharyngienne et, en arrière, par la membrane cloacale. On le subdivise en intestin pharyngien ou antérieur, intestin moyen et intestin postérieur.

Par allongement, dilatation et déplacements réglés par la splanchnopleure, l'intestin primitif donne l'épithélium et les glandes du tube digestif et le parenchyme des glandes annexes.

Par évagination, l'arbre respiratoire se forme également aux dépens de l'entoblaste.

Les dérivés de l'entoblaste sont, en résumé :

- l'épithélium du tube digestif,
- l'épithélium de l'arbre respiratoire,
- l'épithélium des alvéoles pulmonaires,

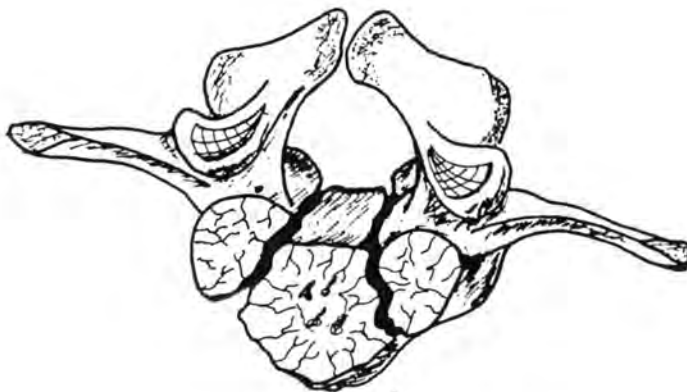- le parenchyme des glandes digestives (foie et pancréas),
- l'épithélium de la vessie, de l'urètre et de la prostate,
- l'épithélium de la trompe d'Eustache et de la caisse du tympan.

B/ ORGANOGENESE DE L'APPAREIL LOCOMOTEUR

Organogenèse du squelette

Le mésoblaste est à l'origine du tissu osseux et du tissu cartilagineux. L'étude de l'histogenèse est du ressort du cours d'histologie; disons seulement que l'ossification peut se faire soit directement au sein du tissu mésenchymateux (os membraneux ou dermiques) soit à partir d'un modèle cartilagineux préexistant (os enchondraux). La pièce ne s'ossifie pas d'un seul trait, mais de façon progressive, à partir d'un ou plusieurs points primitifs appelés points d'ossification.

Nous avons vu que les somites, éléments métamérisés au nombre d'une quarantaine, se creusent d'une cavité, le myocèle, et donnent naissance à trois éléments, le sclérotome, le myotome et le mésenchyme.



Eléments ossifiés d'une 5e vertèbre lombaire d'un veau d'un jour

Les noyaux d'ossification secondaires -notamment ceux de la tête et de la cavité articulaire- n'ont pas été représentés.

Chaque sclérotome peut être divisé en deux parties : une antérieure et une postérieure. Cette dernière prolifère et rejoint la partie antérieure du sclérotome suivant, formant ainsi la moitié droite ou gauche de l'ébauche vertébrale. Les deux moitiés fusionnent ensuite en enveloppant complètement la corde. Les vertères se placent donc dans les intervalles séparant les sclérotomes; elles sont intersegmentaires. Au niveau de l'ébauche vertébrale, la corde est entièrement résorbée.

Ce mode de formation place les éléments musculaires (dérivés des myotomes) qui unissent et mobilisent les vertèbres l'une par rapport à l'autre, dans l'espace qui les sépare. De plus, les vaisseaux sanguins qui se développent entre les somites se retrouvent inclus en partie dans les ébauches vertébrales.

Des éléments de l'ébauche vertébrale migrent pour entourer le tube neural. L'ébauche se chondrifie à partir de quatre centres de chondrification (un pour chaque lame vertébrale, un pour chaque moitié du corps vertébral). Plus tard, l'ébauche cartilagineuse de la vertèbre subit l'ossification; celle-ci n'est généralement pas terminée à la naissance; elle se fait à partir de trois centres d'ossification principaux (un pour chaque lame et un pour le corps).

La partie du sclérotome qui n'est pas intervenue dans la formation de la vertèbre constitue l'annulus fibrosus du disque intervertébral. Le nucléus pulposus est formé par la corde. Topographiquement, les disques correspondent aux segments du myotome.

Formation des côtes et du sternum

Les côtes dérivent du squelette axial dont elles sont des expansions devenues secondairement libres.

Elles sont des os enchondraux qui se construisent à partir de trois noyaux d'ossification: un pour la tubérosité, un pour la surface articulaire de la tête et un principal, qui engendre le corps.

Chez les Oiseaux, elles comportent un segment dorsal ou vertébral et un segment ventral ou sternal, articulés entre eux.

Chez les mammifères, il existe des ébauches de côtes cervicales qui restent soudées à la vertèbre et à l'apophyse transverse; il en résulte la formation du trou trachélien et de l'apophyse trachélienne, généralement bicuspidée: le tubercule

antérieur a la valeur d'une côte, alors que le tubercule postérieur représente l'apophyse transverse. Les vertèbres lombaires sont munies d'apophyses transverses longues qui sont des rudiments de côtes.

Le **sternum** est totalement ossifié chez les Oiseaux, tandis que chez les Mammifères, c'est un élément fibro-cartilagineux comportant un certain nombre de noyaux ossifiés, les sternèbres (cinq chez l'Homme; six chez le Cheval, le Porc et le Lapin; sept chez les Ruminants; huit, chez les Carnivores).

Le sternum se développe à partir de deux ébauches mésenchymateuses paires que les côtes rejoignent secondairement. Les ébauches se rapprochent ensuite et se chondrifient. La segmentation en sternèbres se fait après.

Formation du squelette des membres (squelette appendiculaire)

Sur les bords de l'embryon, apparaît pendant quelque temps, une crête formée par un épaissement épiblastique, c'est la crête de Wolff. Elle régresse sauf à deux endroits où se forment les ébauches des membres. Celles-ci sont constituées par du mésenchyme revêtu par de l'épiblaste. Une masse condensée, appelée scléroblastème, se différencie au sein du mésenchyme; elle forme les différents rayons osseux. Le processus débute vers l'extrémité interne du membre et s'étend vers la ceinture (scapulaire ou pelvienne) d'une part, et vers l'extrémité libre, d'autre part.

Les membres antérieurs commencent à se former plus tôt que les membres postérieurs (chez l'embryon de Bovin, le 24^e jour: apparition du bourgeon du membre postérieur).

Pendant que se modèlent les différents segments, les membres changent d'orientation pour préfigurer les angles entre les rayons osseux.

Formation du crâne

Le squelette de la tête comprend le crâne cérébral, ou neurocrâne, qui entoure et protège la boîte crânienne et le splanchnocrâne, ou crâne viscéral.

Ces deux éléments sont formés à partir du mésenchyme de la région céphalique, qui n'est pas segmenté. Ce mésenchyme s'ossifie directement pour donner des os dermiques ou se chondrifie pour constituer, par après, des os enchondraux. Le neurocrâne et le splanchnocrâne comportent des os des deux types et des os dont l'ossification s'est faite selon les deux processus.

a) Le neurocrâne

Le mésenchyme se condense autour de l'extrémité antérieure de la corde et forme différents cartilages:

- les **cartilages parachordaux**: situés de part et d'autre de la corde, ils sont au nombre de deux et fusionnent en une plaque basillaire impaire. En arrière de celle-ci, on trouve les sclérotomes occipitaux dont les trois premiers se soudent entre eux et avec la plaque basillaire.

- les **cartilages préchordaux**: situés en avant de la corde, ils sont aussi appelés trabécules ou poutrelles de Rathke. Ils se réunissent, absorbent deux petits cartilages polaires qui encadrent l'hypophyse et rejoignent le cartilage parachordal en ménageant la selle turcique. Latéralement, apparaissent l'alisphénoïde et l'orbito-sphénoïde.

- les cartilages formant les **capsules sensorielles**: auditives, olfactives et optiques.

Les os du neurocrâne se développent à partir des cartilages précités (chondrocrâne) et à partir du tissu conjonctif. Le pariétal et le frontal sont des os dermiques; le sphénoïde, l'occipital, le temporal et l'ethmoïde sont à la fois dermiques et enchondraux.

b) Le Splanchnocrâne

Le cartilage de Meckel constitue un axe autour duquel le mésenchyme se condense pour former, en s'ossifiant, l'os maxillaire inférieur. L'os maxillaire supérieur prend naissance aux dépens de condensations mésenchymateuses dérivant d'une bifurcation des extrémités antérieures du premier arc branchial.

Les deuxième et troisième arcs branchiaux forment l'ébauche cartilagineuse des éléments de l'hyoïde et de l'apophyse styloïde du temporal (apophyse hyoïdienne).

A l'exception des cornets, tous les os de la face sont des os dermiques.

Organogenèse des articulations

Lorsque deux ébauches cartilagineuses destinées à s'ossifier doivent s'articuler entre elles, un tissu mésenchymateux particulier les sépare. Il est formé d'un tissu central indifférencié et de tissu chondrogène aux extrémités. Selon le type d'articulation qu'il réalise, il évolue différemment.

1. Articulation diarthrodiale

Quand les surfaces articulaires se coaptent, le tissu mésenchymateux intermédiaire se creuse de lacunes qui augmentent en volume pour constituer la cavité articulaire. Le tissu chondrogène se transforme en cartilage articulaire.

Dans certaines articulations (articulation temporo-maxillaire, grasset), le tissu mésenchymateux forme un fibro-cartilage du ménisque destiné à améliorer la concordance des surfaces articulaires.

Le tissu bordant la cavité articulaire se transforme en capsule qui peut être renforcée par des ligaments. La couche profonde de la capsule forme une membrane synoviale.

2. Articulation amphiarthrodiale

Le tissu chondrogène se transforme en cartilage et le tissu mésenchymateux intermédiaire se différencie en tissu fibreux ou fibro-cartilagineux. Il n'y a pas de cavité articulaire ni de membrane synoviale; ce type d'articulation est peu mobile.

3. Articulation synarthrodiale

Le processus est le même que celui des types précédents. Cependant, le tissu mésenchymateux intermédiaire se transforme en tissu fibreux (synfibrose) ou cartilagineux (synchondrose). Ces articulations sont immobiles.

Organogenèse des muscles

La plupart des muscles dérivent des myotomes. Ceux-ci comportent deux assises cellulaires: l'externe, appelée dermatome est à l'origine du tissu sous-cutané; l'interne, qui est le myotome proprement dit, est formée de longues cellules fusiformes, les myoblastes.

Les myotomes s'agrandissent vers la région ventrale et certains pénètrent dans l'ébauche des membres. Le myocèle disparaît et la métamérisation des myotomes perd les caractères de netteté qu'elle avait auparavant.

Les myotomes se divisent en deux parties : l'épimère (dorsal) et l'hypomère (ventral). Les nerfs rachidiens qui se situent entre deux segments se divisent en une branche dorsale et une branche ventrale pour les deux parties du myotome.

Les arcs branchiaux sont à l'origine de certains muscles (voir plus loin).

Les muscles lisses et le myocarde dérivent du mésenchyme de la splancnopleure pour la plupart d'entre eux, ou de la somatopleure (muscles lisses annexés à la peau); certains seraient d'origine ectoblastique (muscle de l'iris).

MALFORMATIONS CONGENITALES DU SQUELETTE

a) Colonne vertébrale et côtes

Fusion de deux vertèbres: elle est due à une anomalie de la segmentation en somites. Elle peut être totale ou intéresser seulement une partie du corps ou de l'arc vertébral.

Fente vertébrale (vertèbre "papillon", butterfly vertebra): causée par la persistance de la chorde, elle se traduit par une fente séparant en deux le corps vertébral. A la radiographie, les surfaces articulaires antérieures et postérieures du corps de la vertèbre semblent former des entonnoirs, ce qui est à l'origine de l'appellation vertèbre papillon. Cela s'observe chez le chien, notamment chez le Bull Dog et le Boule Français.

Hémivertèbre: absence de la moitié gauche ou droite d'une vertèbre. Elle peut se traduire par de la scoliose.

Spina bifida: fusion imparfaite ou absence de fusion des lames vertébrales (voir plus loin).

Augmentation du nombre des vertèbres d'une portion du rachis.

Diminution du nombre des vertèbres d'une portion du rachis.

Perosomus elumbis: absence de vertèbres lombaires et sacrées, le canal vertébral et la moëlle épinière se terminent à la fin du segment dorsal.

Lordose: déviation de l'ensemble du rachis de telle sorte qu'il présente une courbure à concavité dorsale.

Cyphose: déviation de l'ensemble du rachis de telle sorte qu'il présente une courbure à concavité ventrale.

Scoliose: déviation latérale de l'ensemble du rachis.

Augmentation du nombre des côtes.

Diminution du nombre des côtes.

b) Crâne

Les anomalies du crâne sont généralement graves et accompagnées d'anomalies de l'encéphale incompatibles avec la vie (voir plus loin).

c) Membres

Amélie: absence des quatre membres.

Phocomélie: absence du segment huméral ou fémoral. Le membre est réduit à la main ou au pied, reliés directement au tronc par un petit os de forme irrégulière (tibia/péroné ou radius/ulna).

Sirénomélie: fusion des membres postérieurs associée généralement à de fortes anomalies du bassin osseux.

Micromélie: présence d'un membre anormalement court mais dont les différents segments ont des dimensions relatives normales.

Brachymélie: raccourcissement d'un segment d'un membre.

Hémimélie: absence du segment tibia/péroné ou du segment radius/cubitus; on l'observe chez les bovins de race Galloway et chez les chèvres Toggenburg.

Fusion d'ébauches osseuses

Adactylie: absence de développement d'un ou de plusieurs doigts; rencontrée notamment dans les races bovines Hostein Frisonne, Hereford et Chianina.

Syndactylie: fusion de doigts.

Polydactylie: présence de doigts surnuméraires, observée entre autres chez le cheval pur-sang.

C/ DEVELOPPEMENT DE LA FACE ET DU STOMODEUM

Le stomodéum est entouré par cinq bourgeons: le bourgeon frontal, les deux bourgeons maxillaires supérieurs et les deux bourgeons maxillaires inférieurs. Le plus volumineux est le bourgeon frontal qui loge le télencéphale. Les bourgeons maxillaires inférieurs se rejoignent sur la ligne médiane pour former le plancher du stomodéum. En avant de la membrane pharyngienne se trouve la poche de Rathke (voir plus loin).

Formation des cavités nasales

Sur le bourgeon frontal, des épaissements formant deux bourrelets apparaissent de chaque côté; ce sont les placodes olfactives (voir plus loin). Chaque placode se creuse d'une gouttière orientée d'avant en arrière, la gouttière olfactive. Les deux gouttières olfactives sont ouvertes dans le plafond du stomadéum. Elles sont, chacune bordées par deux bourgeons nasaux: le bourgeon nasal interne et le bourgeon nasal externe. Le bourgeon nasal interne se replie vers l'extérieur et rejoint le bourgeon nasal externe et le bourgeon maxillaire supérieur. La jonction de ces trois éléments s'appelle le mur épithélial. L'orifice narinaire est ainsi formé. La cavité nasale est d'abord un cul-de-sac ouvert en avant par la narine; sa partie postérieure constitue la membrane bucco-nasale qui se perfore pour former un choane.

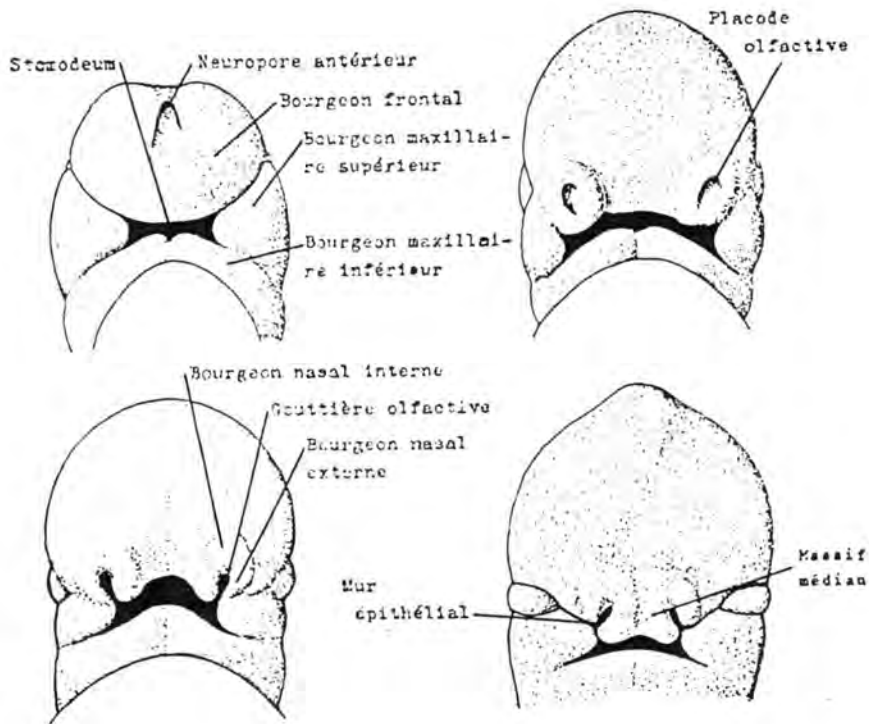


Fig. 29.: DEVELOPPEMENT DE LA FACE ET DU NEZ
 (d'après H. TUCHMANN-DUPLESSIS et P. HAEGEL (1970), Organogenèse
 in Embryologie, Travaux pratiques et Enseignement dirigé, édité
 par H. TUCHMANN-DUPLESSIS, 2ème éd., Masson éd., Fasc. 2, p. 21).

Formation du palais

Les deux bourgeons nasaux internes se rejoignent sur la ligne médiane pour former le massif médian. Celui-ci participe à la formation du nez et de la lèvre supérieure. De plus, il prolifère vers l'arrière en une lame triangulaire à sommet postérieur et à surface horizontale, constituant, ainsi, le palais antérieur.

A partir du bourgeon frontal, descend une membrane, parallèlement au grand axe de l'embryon; c'est le septum nasal ou cloison médiane du nez.

Deux lames se dégagent des bourgeons maxillaires supérieurs; elles se trouvent dans le même plan que la lame triangulaire et constituent les processus palatins, ou palais postérieur.

Les processus palatins se rejoignent sur la ligne médiane et le septum nasal se soude à leur jonction.

Le palais antérieur et le palais postérieur fusionnent également pour former le palais définitif. Le point de fusion entre les processus palatins et la lame triangulaire issue du massif médian s'appelle le canal palatin antérieur.

MALFORMATIONS CONGENITALES DE LA FACE, DU NEZ ET DU PALAIS

Elles sont provoquées par un manque de coalescence complet ou partiel entre deux ou plus de deux bourgeons.

1. **Bec de lièvre:** il est causé par un manque de fusion entre le bourgeon nasal interne et le bourgeon maxillaire supérieur. La fente qui en résulte peut être plus ou moins étendue, on rencontre l'un ou l'autre des deux types de malformations qui suivent. Le bec de lièvre peut être unilatéral ou bilatéral; il peut exister en même temps que la fente palatine.
2. **Fente labiale:** va de l'ouverture narinaire à la lèvre supérieure.
3. **Fente gingivo-labiale:** va de l'ouverture narinaire à la gencive.
4. **Fente palatine (fissure palatine, palatoschisis) :** résulte du manque de fusion des processus palatins. Elle est située en arrière du canal palatin antérieur.

5. **Bec de lièvre médian:** il est dû à un manque de fusion entre les deux bourgeons nasaux internes. Il s'étend du bout du nez à la lèvre supérieure.
6. **Colobome** (fissure oblique de la face): est la conséquence du manque de coalescence entre le bourgeon maxillaire supérieur et le bourgeon nasal externe. Cette fissure s'étend obliquement de l'angle interne de l'oeil à la lèvre supérieure.
7. **Macrostomie :** elle est causée par un manque de fusion entre le bourgeon maxillaire supérieur et le bourgeon maxillaire inférieur. L'orifice buccal est largement ouvert et la commissure des lèvres est reportée en arrière.
8. **Microstomie:** elle résulte d'un excès de fusion entre le bourgeon maxillaire supérieur et le bourgeon maxillaire inférieur. L'orifice buccal est trop petit.

D/ ORGANOGENESE DU TUBE DIGESTIF

Chez l'homme, l'entoblaste apparaît vers le huitième jour. Il entoure la cavité lécithocélienne et lors de la délimitation de l'embryon se répartit en aires extremembryonnaires (vésicule vitelline) et intraembryonnaires (intestin primitif).

Les extrémités du tube entoblastique (membrane pharyngienne et membrane cloacale) d'abord fermées, s'ouvrent ensuite.

Le mésoblaste double l'entoblaste et donne les éléments non épithéliaux du tube digestif.

Au niveau du stomodéum, la couche cellulaire superficielle est constituée par de l'épiblaste.

On répartit l'organogénèse de l'appareil digestif en:

- intestin pharyngien
- oesophage
- estomac
- foie et pancréas
- intestin moyen
- intestin postérieur.

a) Intestin pharyngien (voir figure 30)

A l'extrémité antérieure de l'embryon, se développe un **appareil branchial**. Il est formé d'une succession d'arcs branchiaux épaisissements du mésoblaste, à axes dorso-ventraux.

Ces arcs sont bordés par des sillons semblablement orientés, appelés, du côté externe, poches ectoblastiques et, du côté interne, poches entoblastiques.

Ces formations sont un rappel phylogénique de l'embryologie des Poissons Sélaciens (Raie, Requin). Chez eux, les poches ectoblastiques et entoblastiques se rejoignent et se perforent. Les arcs branchiaux sont ainsi séparés par des fentes branchiales. C'est à leur niveau que s'effectuent les échanges respiratoires, par l'intermédiaire de lamelles branchiales.

Chez les Mammifères, on distingue quatre arcs branchiaux, quatre poches ectoblastiques et cinq poches entoblastiques.

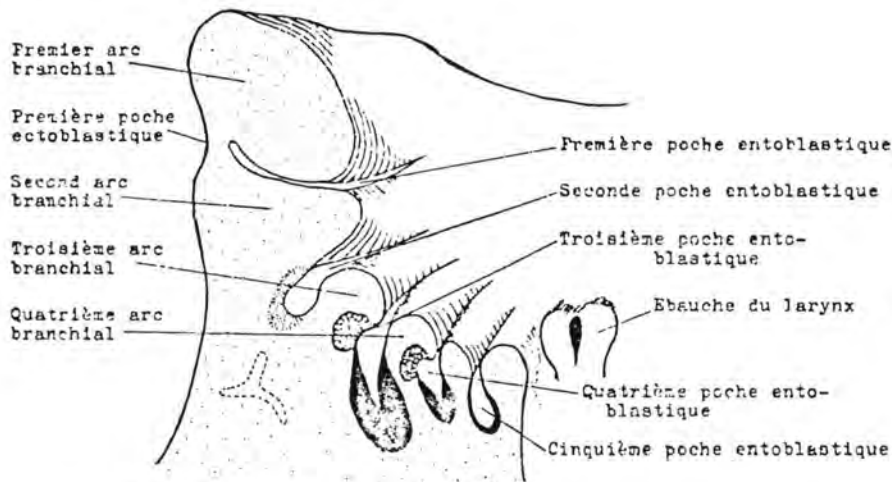


Fig. 30.: INTESTIN PHARYNGIEN

(d'après A. GIROUD et A. LELIEVRE (1965), *Eléments d'Embryologie*, Le François, éd., Paris, p. 221).

Dans les arcs branchiaux (également appelés arcs viscéraux), se développent un squelette, une musculature et une vascularisation. Celle-ci est représentée par les arcs aortiques. Chaque arc branchial possède son arc aortique (voir plus loin); il y en a cependant deux de plus (six en tout).

- Le premier arc branchial (appelé arc mandibulaire) forme les bourgeons maxillaires supérieur et inférieur et les lames palatines. Il comporte le cartilage de Meckel et le cartilage palato-carré. Du premier sont issus l'os maxillaire inférieur et le marteau; le second est à l'origine de l'os maxillaire supérieur et de l'enclume. Les muscles masséter, crotaphyte, ptérygoïdiens interne et externe, digastrique (ventre antérieur),

myelo-hyoïdien et péristaphylin externe sont dérivés du premier arc branchial. Le premier arc aortique est son élément vasculaire et le trijumeau (Ve nerf crânien) son élément nerveux.

- Le **second arc branchial** (appelé arc hyoïdien) comporte le cartilage de Reichert qui donne naissance à l'apophyse styloïde du temporal, à l'étrier, au corps de l'hyoïde (en partie) et à ses petites branches.

Les muscles de la face, le ventre postérieur du digastrique et le stylo-hyoïdien dérivent du second arc branchial, de même que le pilier antérieur du voile du palais.

Le second arc aortique et le nerf facial (VIIe nerf crânien) entrent dans sa constitution.

- Le **troisième arc branchial** donne le reste du corps de l'hyoïde et ses grandes branches. Le stylo-pharyngien, les piliers postérieurs du voile du palais et certains muscles du pharynx en dérivent.

L'innervation est assurée par le nerf glosso-pharyngien (IXe nerf crânien).

- Le **quatrième arc branchial** fournit certains cartilages du larynx et le reste des muscles du pharynx; le nerf vague (Xe nerf crânien) parcourt ces territoires.

- Les **cinquième et sixième arcs branchiaux** ne sont qu'ébauchés, bien qu'il existe un 5ème et un 6ème arc aortique.

Les poches ectoblastiques disparaissent, sauf la première qui se ferme en grande partie et donne le conduit externe et le pavillon de l'oreille.

Les poches entoblastiques évoluent comme suit :

La **première**: s'intercale entre l'oreille interne et l'oreille externe pour donner l'oreille moyenne et la trompe d'Eustache (qui reste en communication avec le pharynx). La membrane du tympan se forme par le contact entre la première poche ectoblastique et la première poche entoblastique.

La **seconde**: donne l'amygdale palatine.

La **troisième**: donne la parathyroïde externe et, chez les oiseaux et chez le chat, participe à la formation du thymus.

La **quatrième**: donne la parathyroïde interne.

La **cinquième**: a une destinée encore imprécise.

Formation de la thyroïde

Une fossette, appelée foramen caecum, s'invagine dans le plancher de l'intestin pharyngien, c'est le canal thyro-glosse. D'abord creux, il se remplit par la suite de cellules. A son

tiers inférieur, il se dédouble en deux ébauches glandulaires qui vont se placer de part et d'autre de la trachée. Les deux glandes seront réunies, chez l'adulte, par un isthme.

b) Oesophage

L'oesophage s'allonge par suite du développement du cou, du thorax, et du coeur. La trachée se développe à sa face inférieure. La lumière de cet organe est fermée par un bouchon épithélial qui disparaît plus tard. Un défaut de perméabilisation de ce bouchon pourrait expliquer certaines atrésies congénitales.

c) Estomac

L'estomac, dilatation fusiforme de l'intestin primitif, a son évolution liée à celle du foie. On y voit une grande et une petite courbure; la première croît plus vite que la seconde.

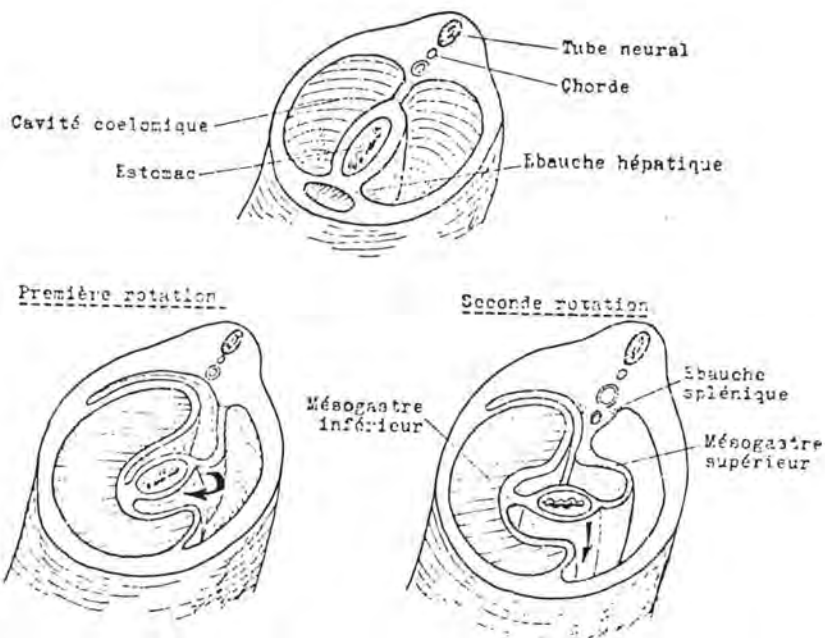


Fig. 31.: ROTATION DE L'ESTOMAC
 (d'après H. TUCHMANN-DUPLESSIS et P. HAEGEL (1970), Organogenèse, in Embryologie, Travaux Pratiques et Enseignement Dirigé, édité par H. TUCHMANN-DUPLESSIS, 2e éd., Masson, éd., fasc. 2, p. 32).

Il est fixé par deux attaches péritonéales: le mésogastre supérieur qui le fixe au plafond de la cavité et le mésogastre inférieur qui le fixe au plancher. Le premier contient l'ébauche splénique; le second contient l'ébauche hépatique.

L'estomac subit deux rotations (voir ci-avant):

inverse de celui des aiguilles d'une montre, si l'observateur se trouve derrière. Par ce mouvement, la grande courbure est portée à gauche. Chez le Mouton, cette rotation est accomplie en 4 à 5 jours (du 19^{ème} au 22 ou 23^{ème} jour).

inverse de celui des aiguilles d'une montre, si l'observateur se trouve au-dessus. Le pylore est porté à droite et la grande courbure en arrière.

En même temps, le foie est déplacé à droite du plan médian; le mésogastre supérieur (grand épiploon) suit les rotations de l'estomac, s'allonge et, de parallèle au grand axe de l'embryon, devient perpendiculaire. Sa face droite devient sa face antérieure et délimite, en avant, l'arrière cavité des épiploons. Le mésogastre inférieur devient le petit épiploon.

Formation des estomacs des Ruminants

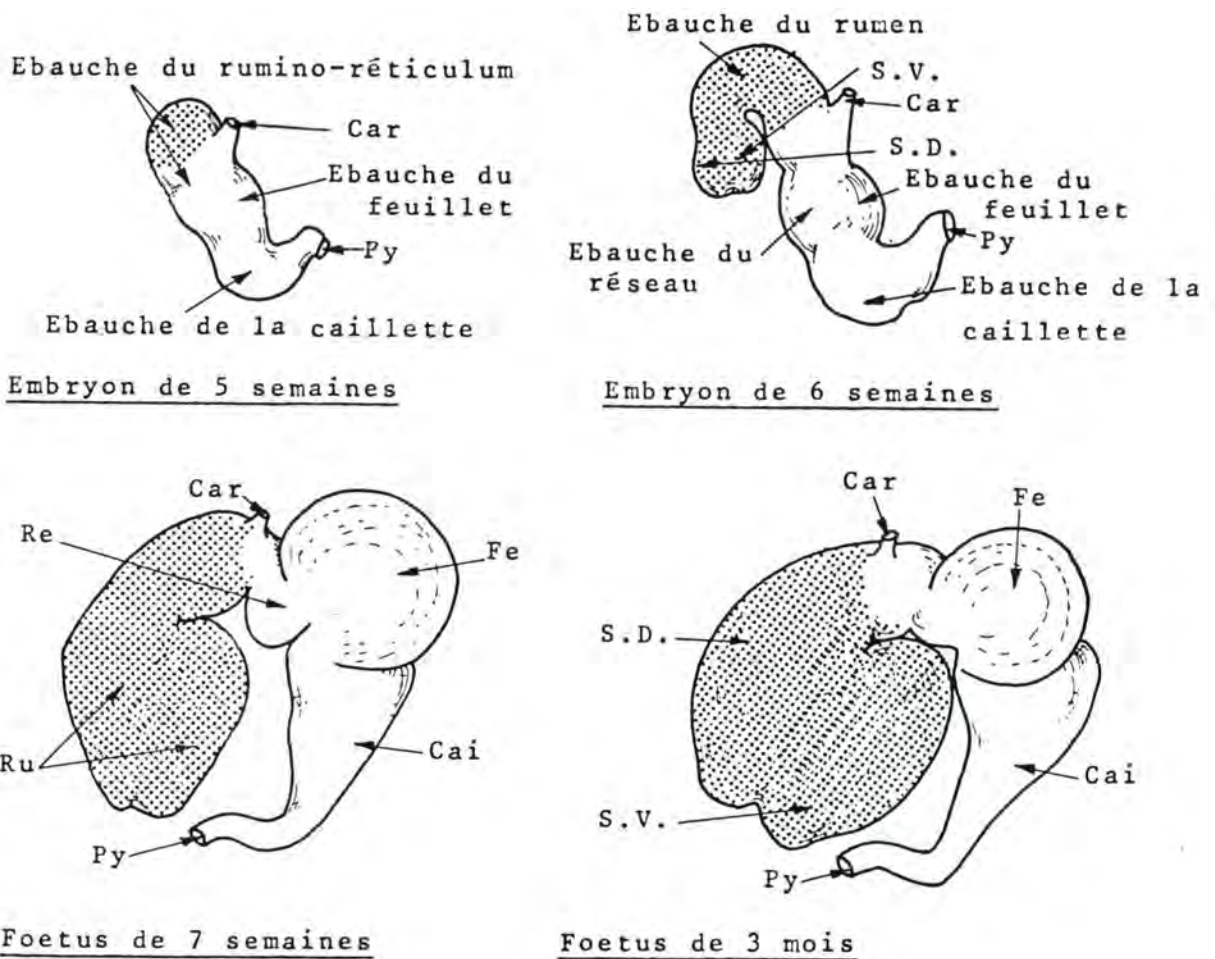
A l'encontre des autres mammifères domestiques (monogastriques), munis d'un seul estomac, les ruminants, en ont quatre, nommés rumen, réseau, feuillet et caillette: ce sont donc des polygastriques; seul le dernier des estomacs est tapissé d'une muqueuse digérante.

Chez l'embryon de bovin de 28 jours, il existe une dilatation fusiforme du tube digestif primitif, semblable à ce qui se voit chez les monogastriques; la première rotation de 90° est terminée. P.S. LAMBERT a observé sur un embryon de 9 mm déjà, un plissement correspondant à la future gouttière oesophagienne.

Un étranglement apparaît, qui isole sur la partie antérieure de la grande courbure l'ébauche du rumino-reticulum. En même temps, en face de cette ébauche, sur la petite courbure, se distingue une dilatation qui sera l'ébauche du feuillet.

L'ébauche du rumino-reticulum se constitue en un tube qui se dirige en avant, en haut et en dehors par rapport au reste de l'estomac. Il se sépare en deux: l'ébauche du rumen (au-dessus et en avant) et l'ébauche du réseau (en bas et en dedans).

L'extrémité postérieure de l'ensemble s'élargit et devient l'ébauche de la caillette dont l'extrémité se coude pour se prolonger par le duodénum.



(légende: voir figure 33)

Fig. 32.: DEVELOPPEMENT DES ESTOMACS DU BOVIN
AVANT LA NAISSANCE

(d'après R. BARONE (1976), Anatomie Comparée des Mammifères Domestiques, Laboratoire d'Anatomie, Ecole Nationale Vétérinaire, éd., Lyon, Tome III, Fasc. 1, p. 334).

A un mois et demi, les ébauches des quatre estomacs sont visibles. Celles du rumen se développe très vite et se divise en deux: un sac ventral et un sac dorsal; le sac ventral se place en arrière du réseau.

Vers l'âge de deux mois, les estomacs sont bien isolés l'un de l'autre. Leur structure histologique se différencie par après.

Vers l'âge de trois mois, le rumen a pris un grand développement de telle sorte que les estomacs du fœtus de cet âge ont un volume relatif semblable à ce qui est rencontré chez l'adulte.

La caillette s'accroît ensuite considérablement de telle sorte qu'à la naissance, elle représente l'estomac le plus volumineux (caillette: 2 litres, rumen: 0,70 litres).

La forme des estomacs et leurs volumes relatifs évoluent encore dans de larges proportions après la naissance, alors que l'animal passe d'un régime exclusivement lacté à l'alimentation typique d'un herbivore (rumen: 160 l, 80 %; réseau : 10 l, 5 %; feuillet: 14 l, 7 %; caillette: 16 l, 8 %).

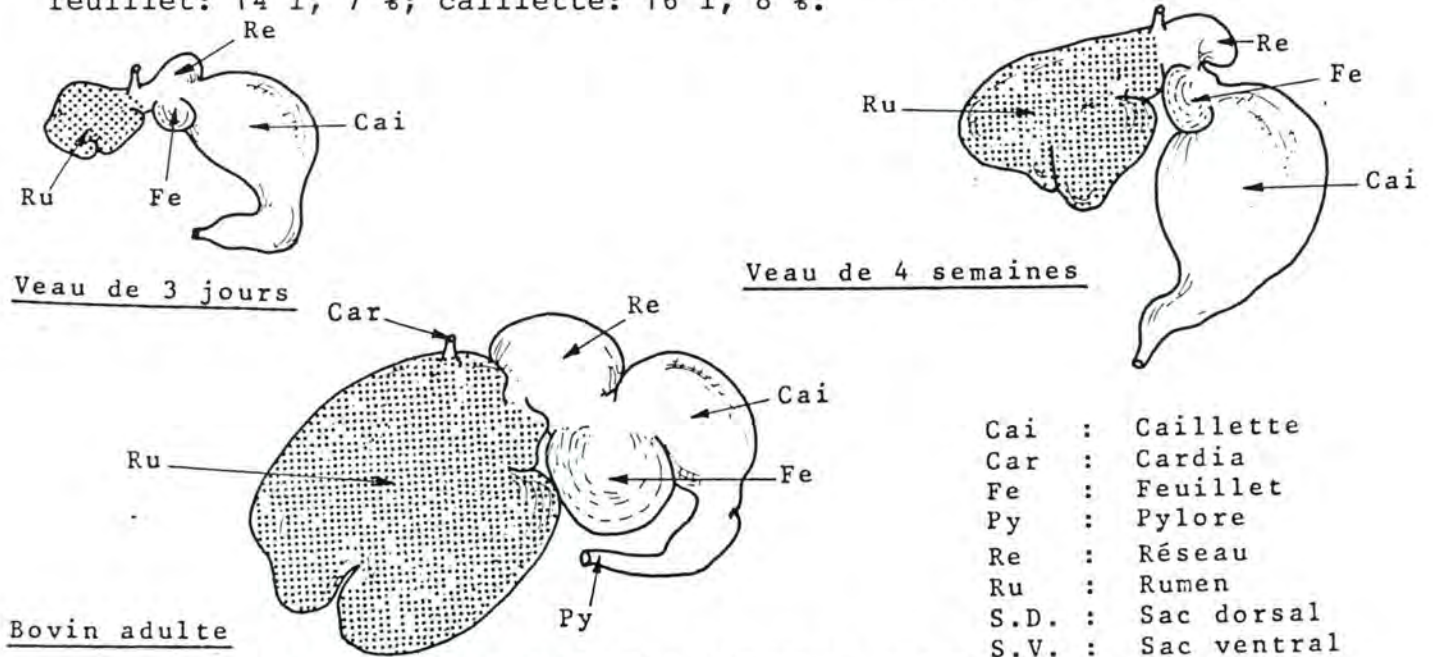


Fig. 33.: DEVELOPPEMENT DES ESTOMACS DU BOVIN APRES LA NAISSANCE

(d'après R. NICKEL, A. SCHUMMER et E. SEIFERLE (1973). The Viscera of the Domestic Mammals, P. Parey, éd., Berlin, p. 149)

d) Foie et pancréas

L'**ébauche hépatobiliaire** se forme en arrière de l'estomac, au niveau du duodénum. Cette ébauche entoblastique s'enfonce dans une masse mésenchymateuse, le septum transversum, se trouvant sous l'intestin primitif, entre les deux lames de la splan-

chnopleure. Le septum transversum donne, entre autres, la capsule de Glisson et les travées conjonctives du foie. L'ébauche entoblastique donne le parenchyme hépatique et les voies excrétrices de l'organe.

Dans les espèces où elle existe, la vésicule biliaire est formée à partir d'une prolifération secondaire.

Le **pancréas** commence son développement après le foie, à partir de deux ébauches provenant de l'épithélium entoblastique du duodénum. L'ébauche dorsale apparaît en face de l'ébauche hépatobiliaire. L'ébauche ventrale se forme un peu plus tard, au niveau de l'extrémité du canal cholédoque. Chaque ébauche est pourvue d'un canal excréteur propre.

Les deux ébauches fusionnent. Le pancréas dorsal donne le corps, la queue et une partie de la tête; son canal excréteur devient le canal de Santorini ou canal pancréatique accessoire.

Le pancréas ventral donne le reste de la tête; son canal excréteur est le canal de Wirsung.

Chez le cheval, le chien et l'homme, les deux canaux sont indépendants. Chez le mouton, on ne trouve que le canal de Wirsung. Chez le boeuf et chez le porc, seul le canal de Santorini subsiste.

e) Intestin moyen

L'intestin moyen est réuni à la vésicule vitelline par le pédicule vitellin ou canal vitellin. Son développement se caractérise par un accroissement considérable en longueur et par diverses rotations.

Il a l'aspect d'une anse comportant une branche descendante et une branche ascendante. La limite entre les deux est constituée par le canal vitellin. Un renflement caecal apparaît dans la branche ascendante.

Les rotations s'effectuent sur un axe constitué par l'artère mésentérique antérieure (axe dorsoventral). Dans un premier temps, l'anse intestinale tourne de 180° dans le sens des aiguilles d'une montre, si l'on observe du dessus. Dans un deuxième temps, selon le même axe et dans le même sens, elle subit une rotation de 150°.

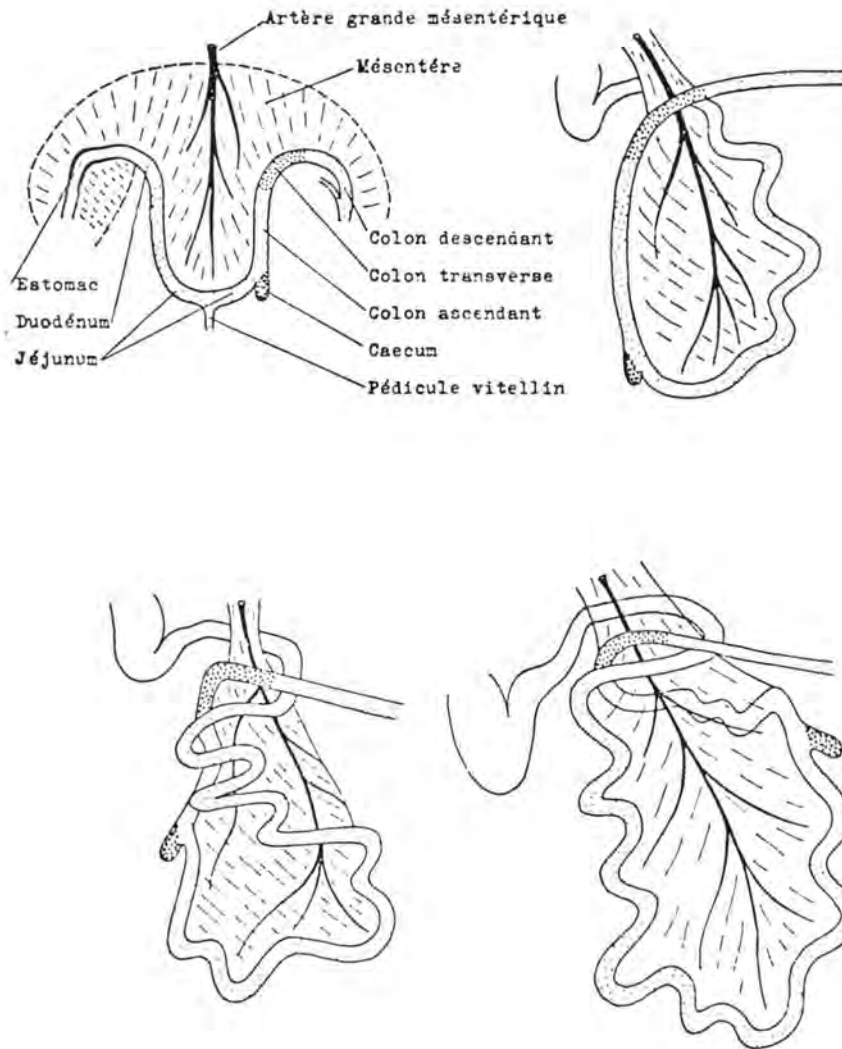


Fig. 34.: ROTATION DE L'INTESTIN

(d'après ZIETZSCHMANN, cité par R. NICKEL, A. SCHUMMER et E. SEIFERLE (1973), *The Viscera of the Domestic Mammals*, 2ème éd., P. Parey, éd., Berlin, p. 15).

Le renflement caecal est ainsi amené en avant, puis à droite et en arrière. La branche descendante donne le duodénum, le jéjunum et une partie de l'iléon. La branche ascendante donne l'autre partie de l'iléon, le caecum et une partie du colon.

L'anse intestinale se développe, pour une grande partie, en dehors de l'embryon, dans la cavité coelomique du cordon ombilical; c'est la hernie physiologique. Chez l'homme, la hernie physiologique persiste de la 7ème semaine au 3ème mois de la gestation.

f) Intestin postérieur

Comme on l'a vu plus haut, la membrane cloacale a été divisée en deux par l'éperon périnéal puis s'est résorbée.

Avant que la communication ne s'établisse, une dépression de l'épiblaste se creuse, en face de la membrane anale, le canal anal ou proctodéum. Ce dernier forme l'anus qui est, ainsi, d'origine ectoblastique, alors que le rectum est d'origine entoblastique.

MALFORMATIONS CONGENITALES DE L'APPAREIL DIGESTIF

Kystes du canal thyroïdienne : ce sont des poches closes qui constituent des restes du canal thyroïdienne. Ils se trouvent sur la ligne médiane et on les rencontre à divers endroits : à proximité du corps de l'hyoïde, en dessous de celui-ci, à la base de la langue, au voisinage du cartilage thyroïde du larynx.

fistules du canal thyroïdienne : font communiquer un kyste avec l'extérieur.

Ilots thyroïdiens accessoires : formés par du tissu glandulaire; on les trouve sur le trajet du canal thyroïdienne.

Hypoplasie et aplasie de la thyroïde

Sténose du pylore : due à une hypertrophie de la membrane circulaire au niveau du pylore.

Atrésie de la vésicule biliaire

Duplication de la vésicule biliaire

Hernie diaphragmatique : provoque la présence d'une quantité plus ou moins importante de viscères abdominaux (intestin grêle, estomac, foie) dans la cavité thoracique.

Omphalocèle (hernie ombilicale) : due à la persistance de la hernie physiologique: les anses intestinales ne regagnent pas la cavité abdominale et restent dans le coelome du cordon ombilical. Souvent, on observe seulement un peu de tissu épiploïque infiltré de graisse.

Agénésie de la paroi abdominale : en avant de l'ombilic se trouve un orifice à travers lequel les anses intestinales s'échappent; elles ne sont recouvertes que par le péritoine pariétal et par l'ectoblaste extraembryonnaire appartenant à l'amnios; on observe une éventration.

E/ DEVELOPPEMENT DES DENTS

De l'ectoblaste de la cavité buccale, un prolongement, appelé **lame dentaire**, s'enfonce dans le mésenchyme, au niveau des sillons gingivaux.

Cette lame est d'abord continue; par après, on y voit une série d'épaississements qui se séparent, ce sont les **bourgeons dentaires**. Ceux-ci sont réunis à l'épithélium gingival par un pédicule dentaire (ou cordon dentaire, ou gubernaculum dentis) qui se fragmente, puis disparaît. Ils prennent l'aspect de petites cupules ou cloches, s'enfonçant dans le mésenchyme. La portion externe est formée de cellules aplaties (épithélium dentaire externe); la portion interne, de grandes cellules cylindriques appelées adamantoblastes ou énameloblastes (épithélium dentaire interne); entre ces deux assises, se trouve un tissu réticulé, le réticulum adamantin composé de petites cellules, munies de filaments, contenues au sein d'une substance gélatineuse, la pulpe de l'émail. Le bourgeon dentaire constitue l'**organe adamantin** ou organe de l'émail.

Le mésenchyme qui se trouve en regard de l'organe adamantin se condense pour former la papille dentaire; qui est bientôt munie de vaisseaux et de nerfs.

Des odontoblastes s'y différencient; ils constituent l'**organe de l'ivoire**.

L'organe de l'émail se moule sur la papille dentaire; l'ensemble s'entoure de tissu conjonctif formant le sac dentaire (ou follicule dentaire).

Le germe dentaire est ainsi constitué par l'organe de l'émail, d'origine ectoblastique, par l'organe de l'ivoire, d'origine mésoblastique et par le sac dentaire, également d'origine mésoblastique.

La face externe des adamantoblastes est pointue (prolongement de Tomes); elle s'entoure d'une cuticule (préadamantine), qui, par imprégnation calcaire, devient l'émail. Ce tissu est le plus dur de l'organisme et contient 95 % de matières minérales. La présence du stratum intermedium est requise pour la formation de l'émail.

L'ivoire (dentine) est formé par les odontoblastes. Ce sont des cellules orientées dans le même sens que les adamantoblastes. Elles secrètent la pré-dentine, qui se calcifie en ivoire. Au fur et à mesure que l'ivoire est formé, elles reculent mais restent en contact avec lui par des prolongements

Le sac dentaire est relié aux vestiges du pédicule dentaire. Sa base est en continuité avec la pulpe dentaire. Sa face profonde est constituée de cellules semblables aux ostéoblastes, les cémentoblastes; elle produit en quantité variable le cément et assure l'implantation de la dent dans son alvéole par le périoste alvéolodentaire.

Email et ivoire se superposent entre les deux organes. Le sommet de la dent est ainsi formé en premier lieu; les parties profondes sont élaborées ensuite.

La papille dentaire est refoulée en profondeur et est finalement enfermée dans une cavité qui est le cornet dentaire interne; elle prend le nom de pulpe dentaire.

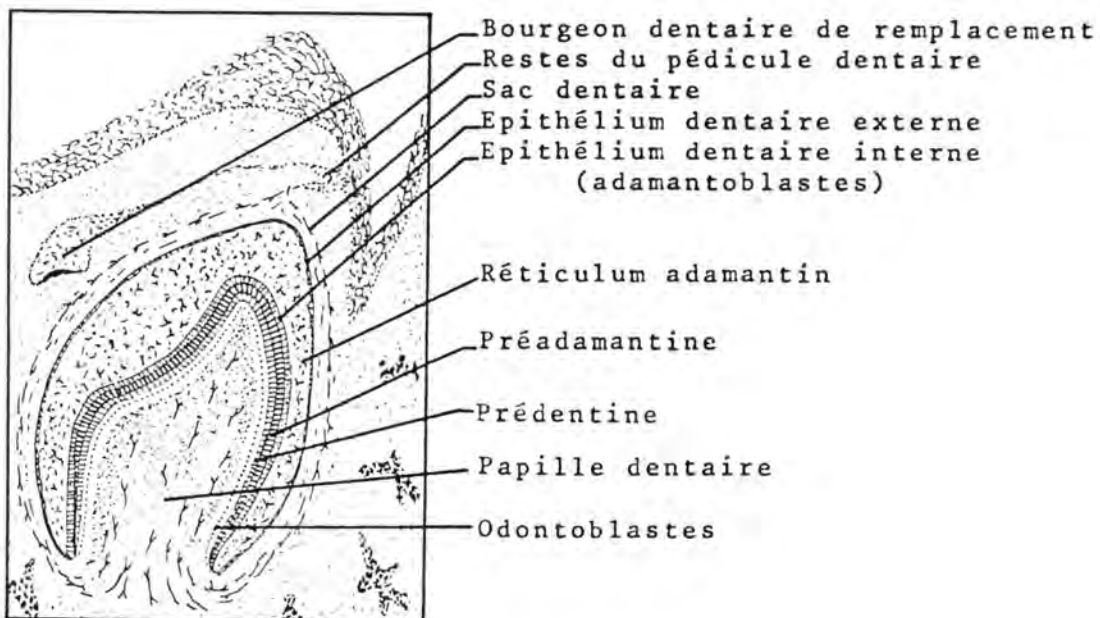


Fig. 35.: SCHEMA DU GERME DENTAIRE
(d'après R. Barone (1976), Anatomie Comparée des Mammifères Domestiques, Laboratoire d'Anatomie, Ecole Nationale Vétérinaire, éd., Lyon, Tome III, Fasc. 1, p. 92).

Au fur et à mesure que la dent s'édifie, l'organe de l'émail s'atrophie progressivement, du sommet vers la base. Lorsqu'il ne fonctionne plus, la partie de la dent qui continue à être formée sera constituée uniquement par de l'ivoire. La partie recouverte par l'émail sera la couronne; la partie qui en est dépourvue sera la racine.

Au niveau de la racine, l'épithélium dentaire externe et l'épithélium dentaire interne subsistent sous la forme de la gaine épithéliale de la racine; comme le réticulum adamantin est disparu, les adamantoblastes ne peuvent plus former d'émail. La gaine épithéliale disparaît assez rapidement.

Chez certaines espèces, l'organe de l'émail ne constitue pas de gaine épithéliale et persiste sous forme d'un anneau dans l'alvéole. Il sécrète pendant toute la vie, de même que la pulpe. La dent formée sera complètement entourée d'émail et ne comportera donc pas de racine.

La formation des dents d'adulte ou dents de remplacement se fait de la même façon que celle des dents de lait; le bourgeon dentaire de remplacement se dégage du pédicule dentaire. Le sac dentaire de remplacement est sous-jacent au sac dentaire de la dent de lait; il reste à un état latent, un certain temps, puis se développe, forme la dent d'adulte qui repousse et prend la place de la dent de lait.

On classe les dents en différentes catégories, selon leur mode de croissance:

- a) dents non radiculées : l'organe de l'émail persiste pendant toute la vie ; la croissance et l'éruption de la dent sont continues; il n'y a pas de racine (crochets du vertrat, incisives et molaires des rongeurs).
- b) dents radiculées : l'organe de l'émail disparaît; il y a une couronne et une racine. La croissance et l'éruption sont limitées soit précocement (brachyodontie) ou tardivement (hypsodontie).
 - dents brachyodontes (dents à croissance limitée) : la couronne est courte ; la racine se forme tôt et vite (dents des Carnivores et de l'Homme).
 - dents hypsodontes (dents à croissance prolongée) : la couronne est longue; la racine se forme tard et lentement (dents du Cheval et des Ruminants).

F/ ORGANOGENESE DE L'APPAREIL RESPIRATOIRE

L'appareil respiratoire de l'embryon humain commence à s'ébaucher à partir de la troisième semaine. Un diverticule apparaît à la face inférieure de l'intestin pharyngien, c'est la gouttière trachéale. Elle s'isole du tube digestif par pincement longitudinal. Ensuite, elle s'allonge vers l'arrière et se divise en deux bronches. L'orifice qui fait communiquer l'intestin pharyngien avec la gouttière trachéale devient l'ouverture antérieure du larynx.

Le larynx est d'abord un renflement à l'extrémité antérieure de la trachée. Une éminence s'individualise sur le plancher de l'intestin pharyngien, la copula; elle se situe entre le troisième et le quatrième arc branchial. Les cartilages arythénoïdes naissent sous la forme de deux bourrelets qui rétrécissent l'orifice antérieur du larynx. Ils se développent vers l'avant et rejoignent l'épiglotte par les replis arythénoépiglottiques.

L'épiglotte et les deux arythénoïdes limitent une fente en forme de T qui devient bientôt ovale.

Les autres cartilages du larynx dérivent du quatrième arc branchial.

L'extrémité postérieure de la trachée donne deux bronches souches; elles se ramifient suivant un type dichotomique et s'enfoncent dans le mésenchyme. Elles se terminent par des évaginations creuses.

Le développement du poumon se déroule en trois stades :

- a) le stade glandulaire: l'épithélium entoblastique provenant de la trachée refoule le mésenchyme et se développe comme une glande en grappes, par bourgeonnement.
- b) stade canaliculaire: formation des bronchioles terminales et des canaux alvéolaires. En même temps, apparaissent des réseaux capillaires sanguins au contact de la basale de l'épithélium des canalicules bronchiques.
- c) stade alvéolaire: les extrémités des canaux alvéolaires se boursouflent en diverticules épithéliaux (dans l'espèce humaine, au septième mois), l'embryon est viable parce que, dès ce moment, le poumon peut s'adapter à la vie aérienne, bien qu'il n'y ait pas d'alvéole.

A la naissance, le poumon est dense et plus lourd que l'eau; ce sont les premières respirations qui déplissent les alvéoles. Si ces respirations ont eu lieu, il restera toujours une certaine quantité d'air dans l'organe qui sera alors moins

dense que l'eau (intérêt en médecine légale).

Il semblerait qu'une petite quantité de liquide amniotique soit aspirée dans le poumon, pendant la vie utérine.

MALFORMATIONS DE L'APPAREIL RESPIRATOIRE

Fistule oesophago-trachéale et atrésie de l'oesophage:

Cette anomalie, qui a plusieurs variantes, résulte d'une mauvaise fermeture de la gouttière trachéale. L'oesophage est interrompu à l'endroit où la trachée se divise en deux bronches; son about antérieur est généralement fermé en cul-de-sac et son about postérieur est relié par un canal fistuleux à la trachée. Ce canal est parfois remplacé par un cordon fibreux. Dans d'autres cas, les deux abouts de l'oesophage communiquent avec la cavité trachéale.

Lobes pulmonaires ectopiques:

Formés par des bourgeons respiratoires supplémentaires; ils se greffent soit sur la trachée soit sur l'oesophage.

Kystes pulmonaires:

Ils résultent d'une dilatation des bronches terminales et peuvent atteindre de grandes dimensions.

G/ ORGANOGENESE DE L'APPAREIL URINAIRE

Le mésoblaste est divisé en trois éléments: les somites, les lames intermédiaires et les lames latérales (voir plus haut).

L'appareil urinaire est formé à partir des lames intermédiaires.

Le rein passe par les stades pronéphros et mésonéphros avant de devenir le métanéphros, c'est-à-dire le rein adulte.

La lame intermédiaire subit une segmentation parallèle à celle des somites, sauf dans la région postérieure de l'embryon. Chaque segment est un néphrotome.

a) Pronéphros

Le premier rein de l'embryon se forme à partir des néphrotomes cervicaux. Chacun d'eux s'isole d'abord, s'allonge, son extrémité devient effilée et enfin, il se vésicularise. Les extrémités des vésicules confluent en un canal, le canal de Wolff, qui s'ouvre dans le cloaque.

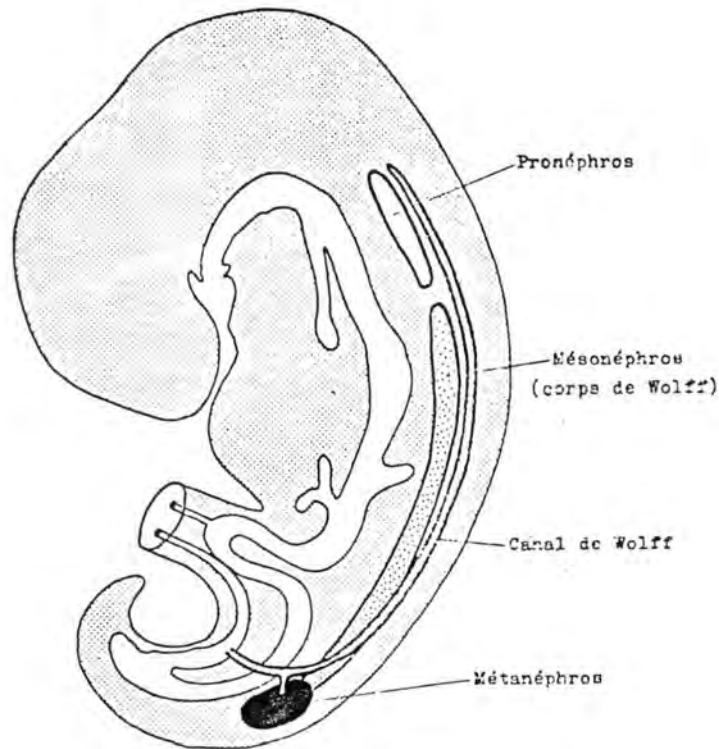


Fig. 36 : DISPOSITION SCHEMATIQUE DES TROIS EBAUCHES RENALES (d'après H. TUCHMANN-DUPLESSIS et P. HAEGEL (1970), *Organogenèse, in Embryologie, Travaux Pratiques et Enseignement Dirigé*, édité par H. TUCHMANN-DUPLESSIS, 2ème éd., Masson, 2d., Fasc. 2, p. 52)

b) Mésonéphros

Le mésonéphros (ou corps de Wolff) se développe pendant que le pronéphros régresse. Ce dernier disparaît complètement, sauf le canal de Wolff.

Le mésonéphros se forme à partir des néphrotomes de la région moyenne de l'embryon. Son évolution est donc chronologiquement et topographiquement postérieure à celle du pronéphros.

Le néphrotome mésonéphrotique est d'abord plein, puis il s'allonge, se vésicularise et un canal sinueux le joint au canal de Wolff. Son extrémité se dilate en ampoule qui est déprimée par

un système de capillaires; c'est le glomérule.

Au niveau de la partie inféro-interne du mésonéphros, apparaît un épaississement de l'épithélium coelomique; ce sont les crêtes génitales.

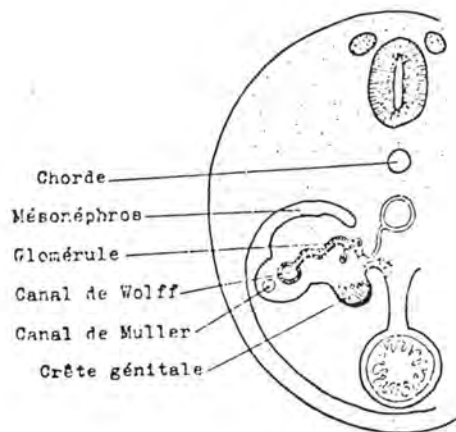
Sur le bord externe du corps de Wolff se trouve le canal de Wolff qui est accompagné d'un autre canal, le canal de Müller. Ces deux canaux subsistent pour former la partie excrétrice du système génital.

Les tubes mésonéphrotiques qui se trouvent en rapport avec la crête génitale sont également annexés par le futur système génital après la disparition du mésonéphros.

Le reste du corps de Wolff dégénère tandis que le métanéphros se développe.

Fig. 37 : mésonephros

(d'après H. TUCHMANN-DUPLESSIS et P. HAEGEL (1970), *Organogénèse*, in *Embryologie, Travaux Pratiques et Enseignement Dirigé*, édité par H. TUCHMANN-DUPLESSIS, 2ème éd., Masson, éd., Fasc. 2, p.56).



c) Métanéphros

Le rein définitif ou métanéphros provient de deux éléments: le diverticule urétéral et le blastème métanéphrogène.

1. Diverticule urétéral

C'est une évagination du canal de Wolff qui se dégage de l'extrémité postérieure de ce conduit. Il s'enfonce dans le blastème métanéphrogène en donnant l'uretère; il se renfle ensuite en massue pour former le bassinnet. A partir de ce dernier s'édifie tout le système excréteur rénal: calices, canaux papillaires, tubes de Bellini, tubes collecteurs.

Chez l'homme, il se construit de la façon suivante : du bassinot se dégagent de nombreux tubes; ces tubes se ramifient et les divisions vont jusqu'au quinzième ordre. A chaque tube de premier ordre, correspond un lobe rénal. Par la suite, les tubes de premier ordre s'élargissent et absorbent ceux de deuxième, troisième, quatrième et cinquième ordre pour constituer les calices. Chaque pyramide s'ouvre dans un calice par des canaux papillaires.

2. Blastème métanéphrogène

Il provient de la lame intermédiaire non segmentée de la région sacrée de l'embryon. Les extrémités des arborisations du diverticule urétéral, s'enfoncent dans ce tissu et le repoussent en le divisant en petites coiffes métanéphrogènes. Ces dernières se vésicularisent (vésicules métanéphrogènes), s'allongent et s'étirent. A une extrémité, elles se mettent en communication avec l'élément dérivé du diverticule urétéral.

L'autre extrémité constitue une capsule de Bowman qui est bientôt déprimée par un réseau de capillaires.

On appelle "néphron", l'ensemble formé par le glomérule de Malpighi (lui-même, constitué par la capsule de Bowman et par son contenu), les tubes contournés et l'anse de Henlé. Le néphron est l'unité fonctionnelle fondamentale du rein; chaque néphron dérive d'une coiffe métanéphrogène et constitue l'élément sécréteur du rein.

Certains néphrons restent vestigiaux et ne s'abouchent pas avec les éléments excréteurs. Ils produisent, cependant, de l'urine qui ne peut pas s'évacuer. C'est par ce processus qu'on explique la formation de kystes rénaux congénitaux, lorsque ces néphrons vestigiaux persistent et subissent la dégénérescence kystique.

A partir du premier tiers de la gestation, ces reins définitifs se mettent à fonctionner et produisent de l'urine.

A chaque bouquet de tubes collecteurs correspond une série de néphrons. L'ensemble forme un lobe rénal. Le lobe rénal primaire, ou pyramide de Malpighi, comporte une partie périphérique (corticale) munie de glomérules, coiffant une partie centrale (médullaire). Le sommet de la pyramide, appelé papille rénale, peut faire saillie dans le bassinot.

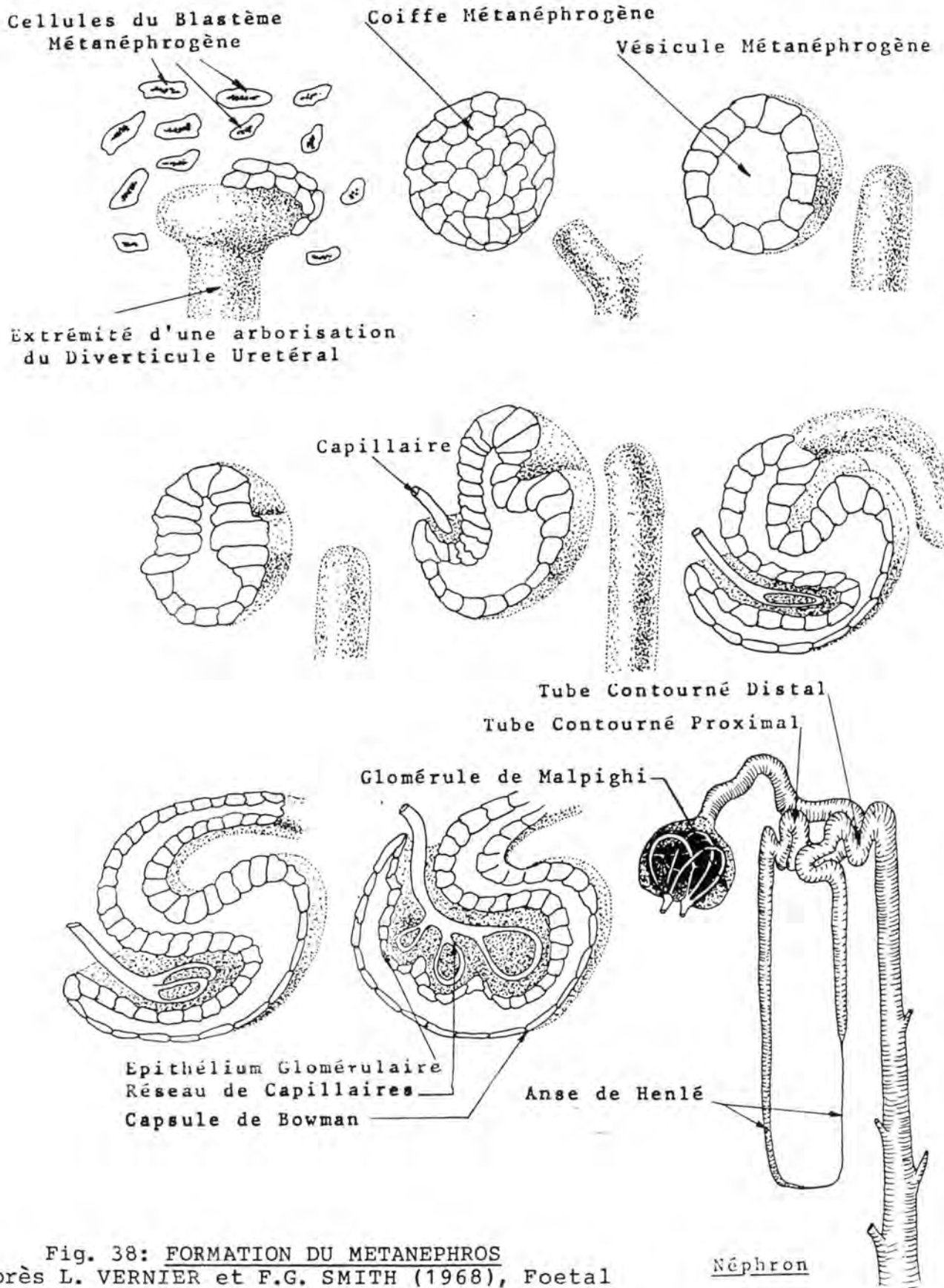


Fig. 38: FORMATION DU METANEPHROS (d'après L. VERNIER et F.G. SMITH (1968), Foetal and Neonatal Kidney, in Biology of Gestation, édité par N.S. ASSALI, Academic Press, éd., New-York, Vol. II, p. 228).

- Les reins de mammifères comprennent un ou plusieurs lobes rénaux (le deuxième cas étant le plus fréquent). Selon les espèces, les lobes peuvent se fusionner à des degrés divers. Cette lobation peut être évaluée en observant l'aspect extérieur du rein.

Dans la majorité des cas (Cheval, Mouton, Chèvre, Porc, Chien, Chat, Rongeurs, Homme), la surface du rein est lisse. On y remarque parfois, la présence de sillons correspondant au passage des vaisseaux (Chat). Chez certaines espèces (Lion, Hippopotame, Rhinocéros), des scissures entament la substance rénale et l'organe apparaît divisé. Si ces scissures sont très accusées (Boeuf), le rein prend un aspect lobulé. Enfin, le rein peut être constitué par l'assemblage de petits reins indépendants et à un seul lobe, appelés rénicules ou renculi, appendus à des ramifications de l'uretère (Eléphant d'Afrique: 8 rénicules, Loutre: 12, Ours polaire: 34, Phoque: 85, Balénoptère: environ 6.000).

- La forme du bassinnet et l'aspect du rein en coupe peuvent indiquer également le degré de fusion des lobes.

Chez le Rat, la Souris, le Lapin, le Cobaye et le Vison, le rein est constitué d'un seul lobe; la papille fait saillie dans la cavité du bassinnet.

On rencontre, chez le Cheval et chez le Cerf, un rein muni d'un bassinnet simple dans lequel fait saillie un repli appelé crête du bassinnet qui semble résulter de la jonction et de l'étirement de plusieurs papilles. Aucune trace de lobation n'est discernable sur une coupe de l'organe d'un individu adulte. Chez le foetus et le poulain nouveau-né, on distingue les traces d'une cinquantaine de pyramides.

Le Chien, le Chat, le Mouton et la Chèvre ont un rein qui, en coupe, montre une division en pyramides, surtout au niveau de la médullaire. Le bassinnet, peu ramifié, est muni d'une crête, bordée de chaque côté par des diverticules (récessus).

Chez l'Homme et le Porc, les papilles sont bien séparées et le bassinnet est nettement ramifié. Sa muqueuse coiffe les papilles à la manière d'entonnoirs, pour constituer les calices. En coupe, on voit nettement la trace des différents lobes.

Le rein du Boeuf peut être décomposé en lobes bien distincts. Le bassinnet consiste en une série de calices; chacun de ceux-ci coiffe une ou plusieurs papilles.

Les animaux possédant des reins à rénicules appartiennent à des espèces parfois fort éloignées; cependant, ils présentent comme point commun l'adaptation à la vie aquatique. Chaque

rénicule équivaut à un rein unilobé, muni d'un bassinnet qui lui est propre.

Formation de la vessie

Le sinus uro-génital s'allonge et se divise en deux loges: la postérieure est la loge **génitale** et l'antérieure est la **loge urinaire**. Cette dernière, future vessie, reçoit les uretères et le canal allantoïdien. La portion terminale du canal de Wolff se dilate en ampoule aux dépens de laquelle se dégage le diverticule urétéral. Le canal de Wolff s'individualise de l'uretère qui débouche dans l'ébauche en avant et en dehors du canal de Wolff.

Le **trigone vésical** est la portion de la vessie comprise entre les quatre orifices (deux canaux de Wolff en arrière et deux uretères en avant). Il est d'origine mésoblastique alors que le reste de la vessie dérive de l'entoblaste.

MALFORMATIONS DE L'APPAREIL URINAIRE

Rein polykystique: lorsque des néphrons ne s'unissent pas aux ramifications du diverticule urétéral, il peut se produire qu'ils sécrètent de l'urine qui s'accumule dans les conduits. Cela provoque une dilatation volumineuse; les néphrons intéressés dégénèrent et on arrive à la formation de kystes tapissés par un épithélium cuboïde. Ces kystes souvent situés dans la corticale du rein peuvent être nombreux.

Agénésie rénale: la dégénérescence du diverticule urétéral ou l'arrêt du développement du canal de Wolff dans la partie qui forme le diverticule urétéral, provoquent l'absence d'un des deux reins.

Uretère double: une division du diverticule urétéral entraîne la présence de deux uretères et éventuellement de deux reins du côté atteint. Les deux uretères peuvent fusionner avant de s'aboucher dans la vessie.

Persistance du canal de l'ouraque: appelée fistule de l'ouraque, résulte d'un manque d'oblitération; cette anomalie permet chez le nouveau-né, l'écoulement de l'urine par l'ombilic.

Kyste de l'ouraque: il est provoqué par un manque d'oblitération du canal de l'ouraque à un endroit déterminé.

Ectopie du rein: lors de sa formation le rein se trouve dans la cavité pelvienne; par après, il migre vers la région lombaire. Il arrive que ce déplacement ne se produise pas; le rein atteint reste alors dans le bassin.

Rein en fer à cheval: au cours de leur déplacement vers l'avant, les deux reins peuvent se fusionner par leurs pôles postérieurs, ils forment alors un U ouvert en avant, entre les deux branches duquel se trouve l'artère petite mésentérique.

H/ ORGANOGENESE DE L'APPAREIL GENITAL

a) Formation des gonades

Au niveau d'une aire extraembryonnaire encore imprécisée (chez les oiseaux: au pôle antérieur du vitellus; chez les mammifères: dans la splanchnopleure du pédicule vitellin), se forment de grosses cellules à cytoplasme granuleux, les **gonocytes**. Ces cellules sont à l'origine de la lignée reproductrice.

Chez l'embryon de poulet, on les distingue déjà après 24 heures d'incubation, rassemblées en un croissant gonocytaire.

A la face inféro-interne du mésonéphros, apparaît un épaississement de l'épithélium coelomique, ce sont les crêtes génitales. Les gonocytes migrent depuis le lieu de leur formation et envahissent ces crêtes génitales.

La migration des gonocytes dure de 14 à 20 heures, chez l'embryon de poulet ; elle a lieu entre la 36ème et la 72ème heure d'incubation. On la situe vers la cinquième semaine, chez l'embryon humain.

Les crêtes génitales prolifèrent en cordons appelés cordons sexuels qui envahissent le mésenchyme en se dirigeant vers les canaux excréteurs du mésonéphros. Leurs extrémités anastomosent avec ceux-ci pour former un rete (testis ou ovarii).

Les crêtes génitales se constituent ainsi en un cortex (les cordons) et en une médulla (le mésenchyme).

A partir de ce moment, l'évolution qui a été la même pour les deux sexes va se faire différemment selon que l'embryon est mâle ou femelle. Le passage du stade gonade indifférenciée au stade testicule ou ovaire se fait au 45ème jour chez l'embryon de bovin.

1. Testicule

La prolifération des cordons sexuels s'arrête et ils donnent les tubes séminifères qui contiennent les cellules de la

lignée germinale (spermatogonies) dérivées des gonocytes et les cellules de la lignée nourricière (cellules de Sertoli) dérivées des cordons sexuels.

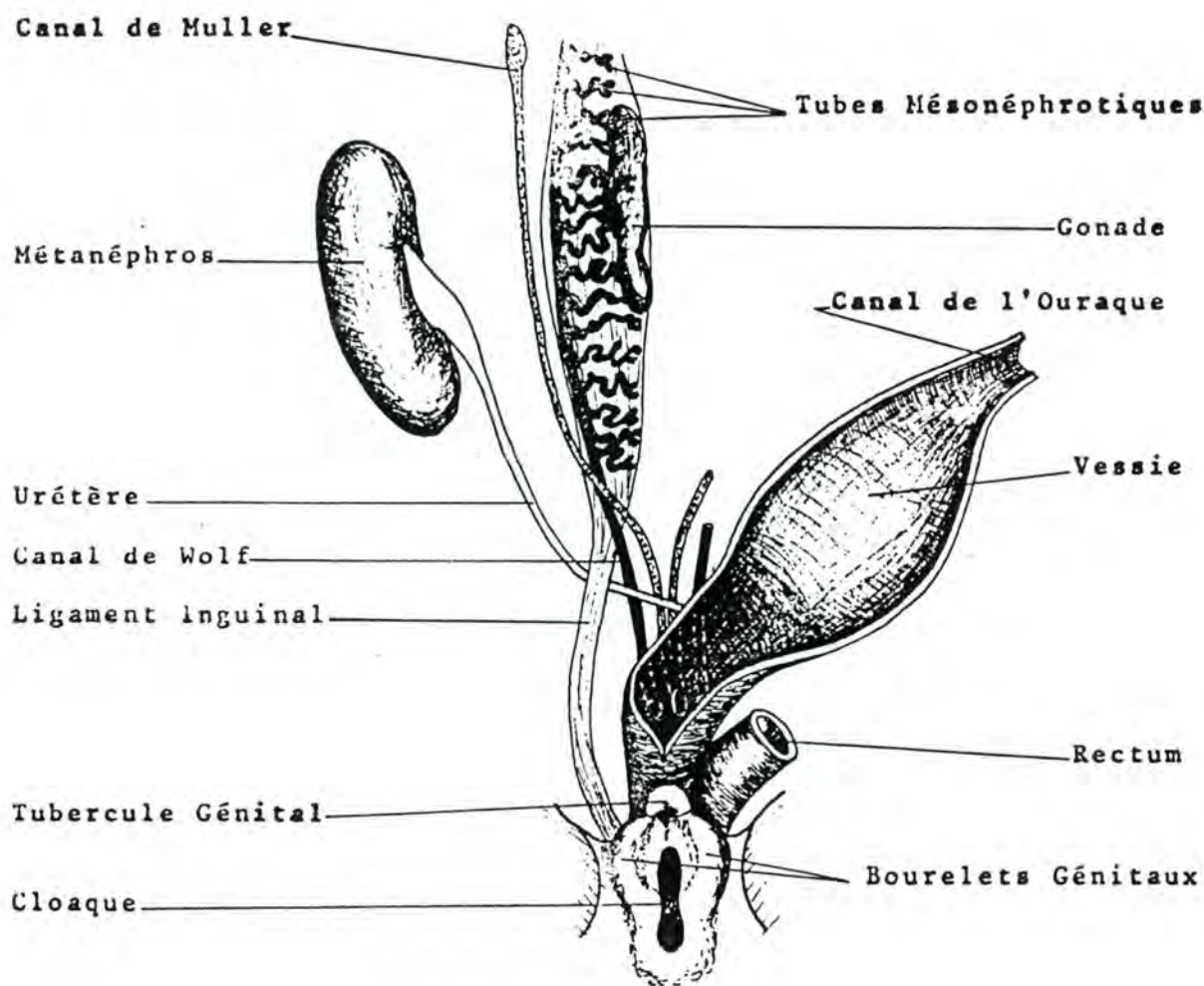


Fig. 39 : SCHEMA DU SYSTEME URO-GENITAL AVANT LA DIFFERENCIATION SEXUELLE

Du tissu conjonctif s'insinue entre l'épithélium coelomique et la glande pour former l'albuginée du testicule. Cette albuginée détache des cloisons qui délimitent les logettes pyramidales.

Au premier tiers de la gestation, des cellules glandulaires se différencient dans la médulla et commencent à produire des hormones, ce sont les cellules de Leydig qui sécrètent des androgènes.

Les terminaisons des tubes séminifères (tubes droits et rete testis) dérivent aussi des cordons sexuels.

Les tubes mésonéphrotiques sont à l'origine des cônes efférents.

L'épididyme est formé par le canal de Wolff.

2. Ovaire

La différenciation sexuelle femelle débute comme la différenciation mâle. Il se produit une première poussée des cordons sexuels vers la médulla. Cette poussée est accompagnée d'un développement important de la médulla qui joue le rôle de glande endocrine. Ensuite les cordons sexuels et la médulla involuent, de même que les formations qui les mettent en rapport avec le mésonéphros. Chez le fœtus de cheval, la médulla atteint un développement transitoire remarquable, à tel point qu'à un certain moment, les ovaires ont des dimensions plus élevées que ceux d'une jument adulte. Cette période s'étend du 100ème au 280ème jour de la gestation; les ovaires du fœtus pèsent, pendant ce temps, de 50 à 100 grammes; Les six dernières semaines, ils régressent de telle sorte qu'à la naissance, leur poids avoisine les 15 grammes. La période pendant laquelle la médulla est particulièrement développée correspond à une abondante production d'oestrogènes par les ovaires fœtaux; ces hormones sont excrétées par l'urine de la mère sous la forme d'équiline et d'équilinine.

Lors de la poussée des cordons sexuels, tous les gonocytes ne sont pas entraînés. Le cortex forme une deuxième (et parfois une troisième) poussée de cordons, les cordons de Valentin-Pflüger. Ceux-ci contiennent des gonocytes. Ils se fragmentent par après et donnent les ovocytes et les cellules folliculeuses. La poussée des cordons de Valentin-Pflüger induit l'involution de la médulla.

Une albuginée d'origine mésenchymateuse sépare le bord externe des cordons de Valentin Pflüger de l'épithélium coelomique qui devient l'épithélium cubique de revêtement de l'ovaire.

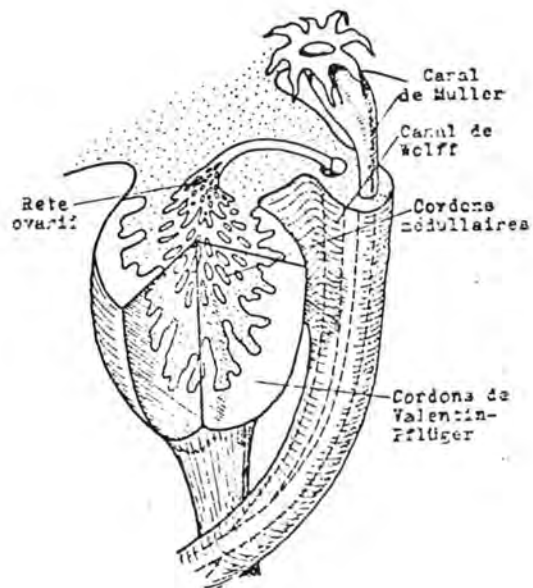
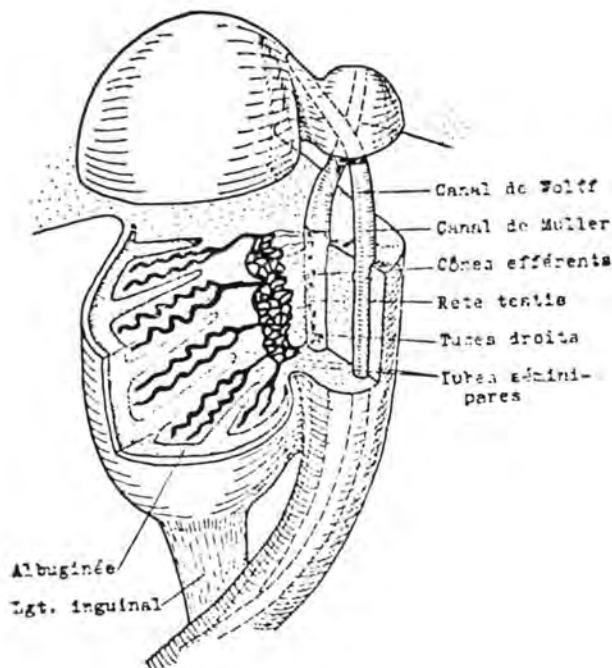


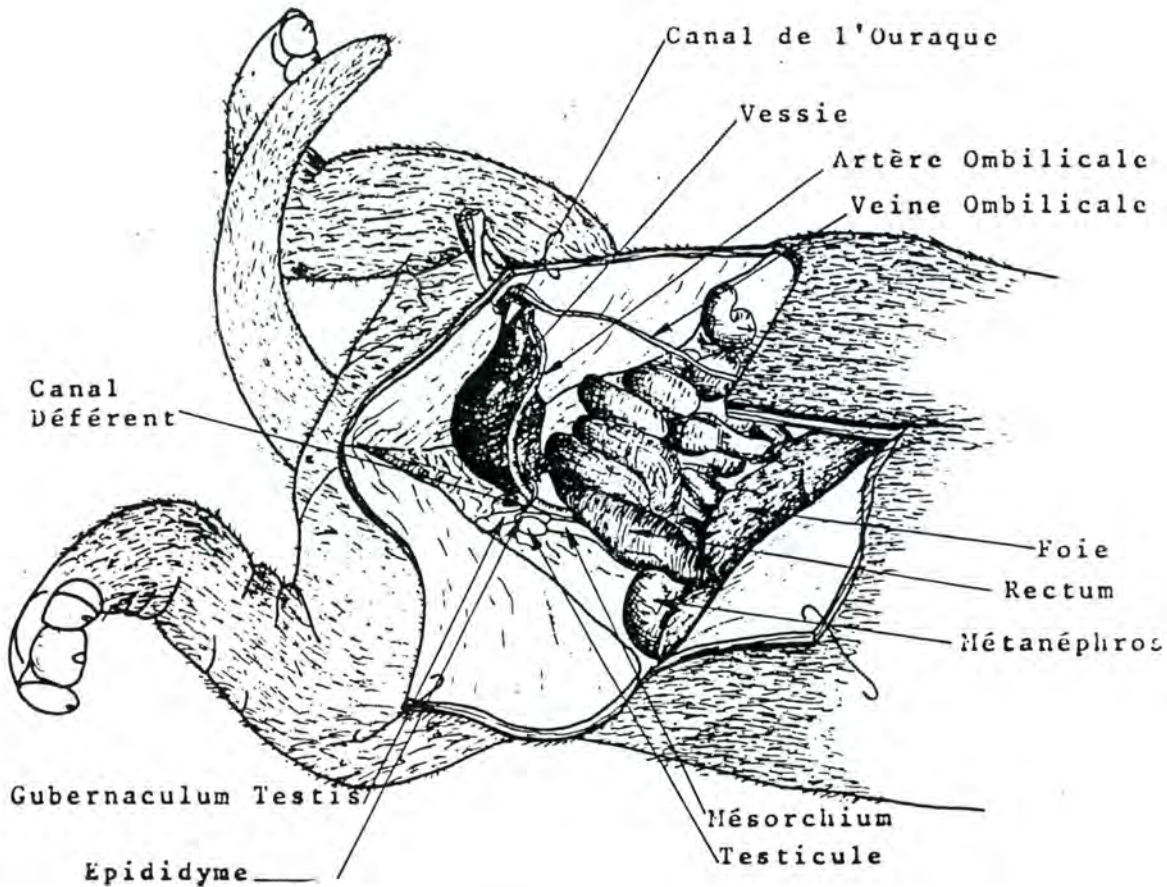
Fig. 40 : EBAUCHE TESTICULAIRE Fig. 41 : EBAUCHE OVARIENNE
 (d'après H. TUCHMANN-DUPLESSIS et P. HAEGEL (1970), *Organogenèse*,
 in *Travaux Pratiques et Enseignement Dirigé*, édité par H.
 TUCHMANN-DUPLESSIS, 2ème éd., Masson, éd., Fasc. 2, p. 78 et 88).

Migration du testicule

La glande génitale se développe au même endroit dans les deux sexes. Chez le mâle, elle est déplacée de la région lombaire, à la face interne du mésonéphros jusqu'à la région sous-inguinale où elle va faire saillie dans la bourse.

Ce déplacement qui a reçu le nom de migration ou descente du testicule est propre à certains mammifères, appelés phanérorchides. Parmi ceux-ci, il y en a chez qui la présence des testicules dans les bourses est temporaire et d'autre chez qui elle est permanente.

Chez les premiers, les testicules restent dans la cavité abdominale, sauf au moment du rut. Le trajet inguinal est toujours béant (particulièrement l'anneau inguinal supérieur); les bourses sont, en général, peu saillantes et on observe une tunique érythroïde, riche en fibres musculaires, bien développée et en forme de sac. Cette tunique érythroïde correspond au muscle crémaster. Les rongeurs et les insectivores appartiennent à ces espèces.



**Fig. 42 : DISPOSITION DU TESTICULE EN MIGRATION
CHEZ LE FOETUS DE CHIEN AGE DE 50 JOURS**

Chez les seconds, qui sont des phanérorchides permanents, l'anneau inguinal supérieur se rétrécit et le canal péritonéal peut même s'obturer. La tunique érythroïde est réduite à une bandelette, le muscle crémaster; L'a plupart des mammifères domestiques sont de ce type.

Le testicule est fixé au plafond de la cavité abdominale par le méso du corps de Wolff qui se distend par la suite et devient le **mésorchium**.

Au pôle postérieur de la glande embryonnaire, est attaché un autre méso qui s'étend jusqu'à la région inguinale, le ligament inguinal. Son bord libre contient un solide bourrelet funiculaire, le gubernaculum testis.

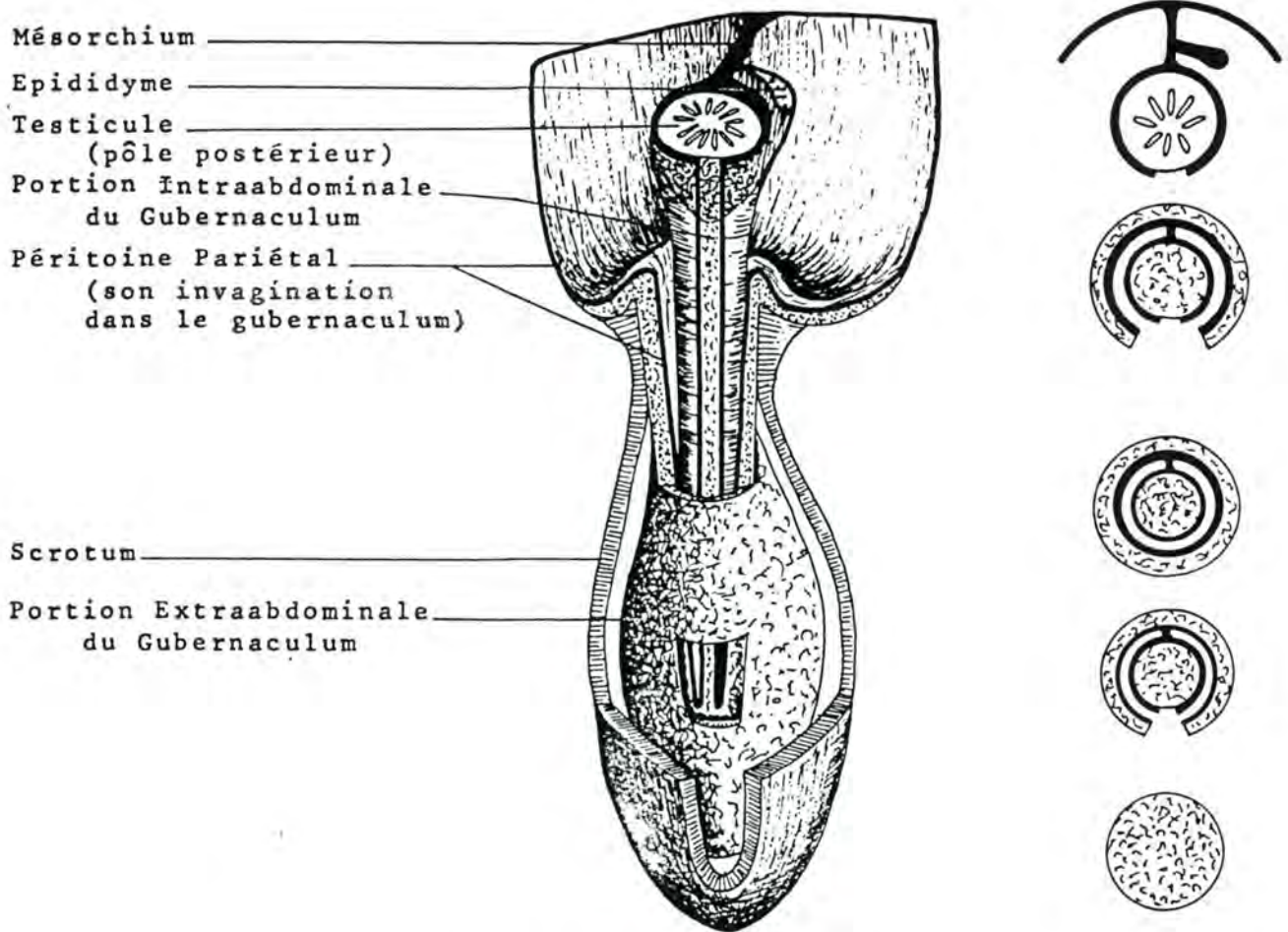


Fig. 43 : SCHEMA DU GUBERNACULUM TESTIS
 (d'après C.J.G. WENSING (1968), Proc. Kon. Ned. Akad. Wetensch.,
 C 71, p. 425).

Celui-ci s'attache au canal de Wolff au point où il s'infléchit en dedans vers l'entrée du bassin. Cette attache divise le gubernaculum en deux portions: proximale (vers le testicule) et distale (vers le trajet inguinal). Le point où le

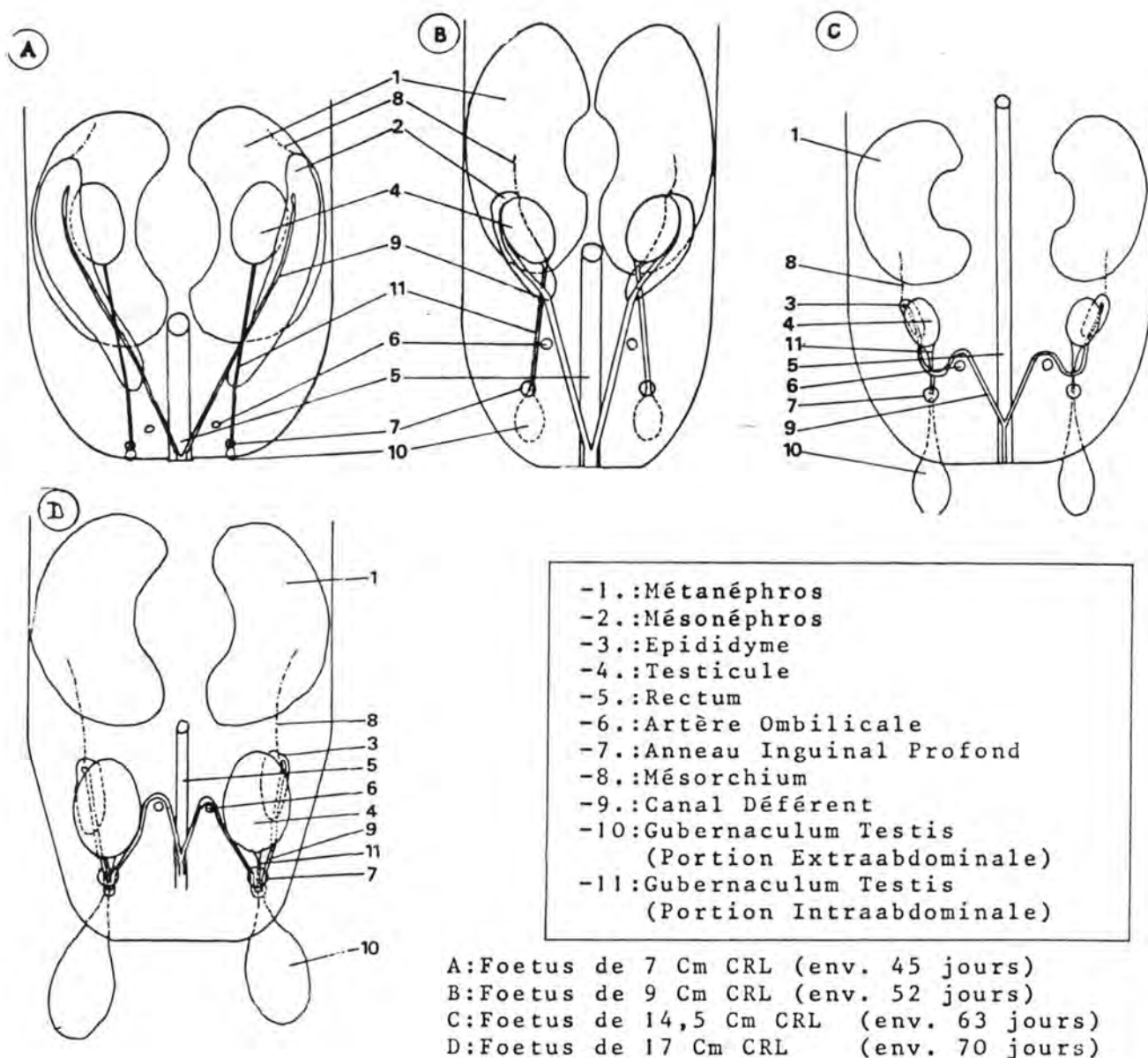


Fig. 44 : SCHEMA DE LA MIGRATION TESTICULAIRE CHEZ LE PORC
 (d'après C.J.G. WENSING (1968), Proc. Kon. Ned. Akad. Wetensch.,
 C 71, p. 426).

canal de Wolff s'infléchit deviendra la queue de l'épididyme; la portion proximale du gubernaculum et la portion correspondante du ligament inguinal donnent le méso qui relie le pôle postérieur du testicule à la queue de l'épididyme (lig. testis proprium des N.A.V. 1973). La portion distale du gubernaculum devient après la migration, le méso qui fixe la queue de l'épididyme au fond de la

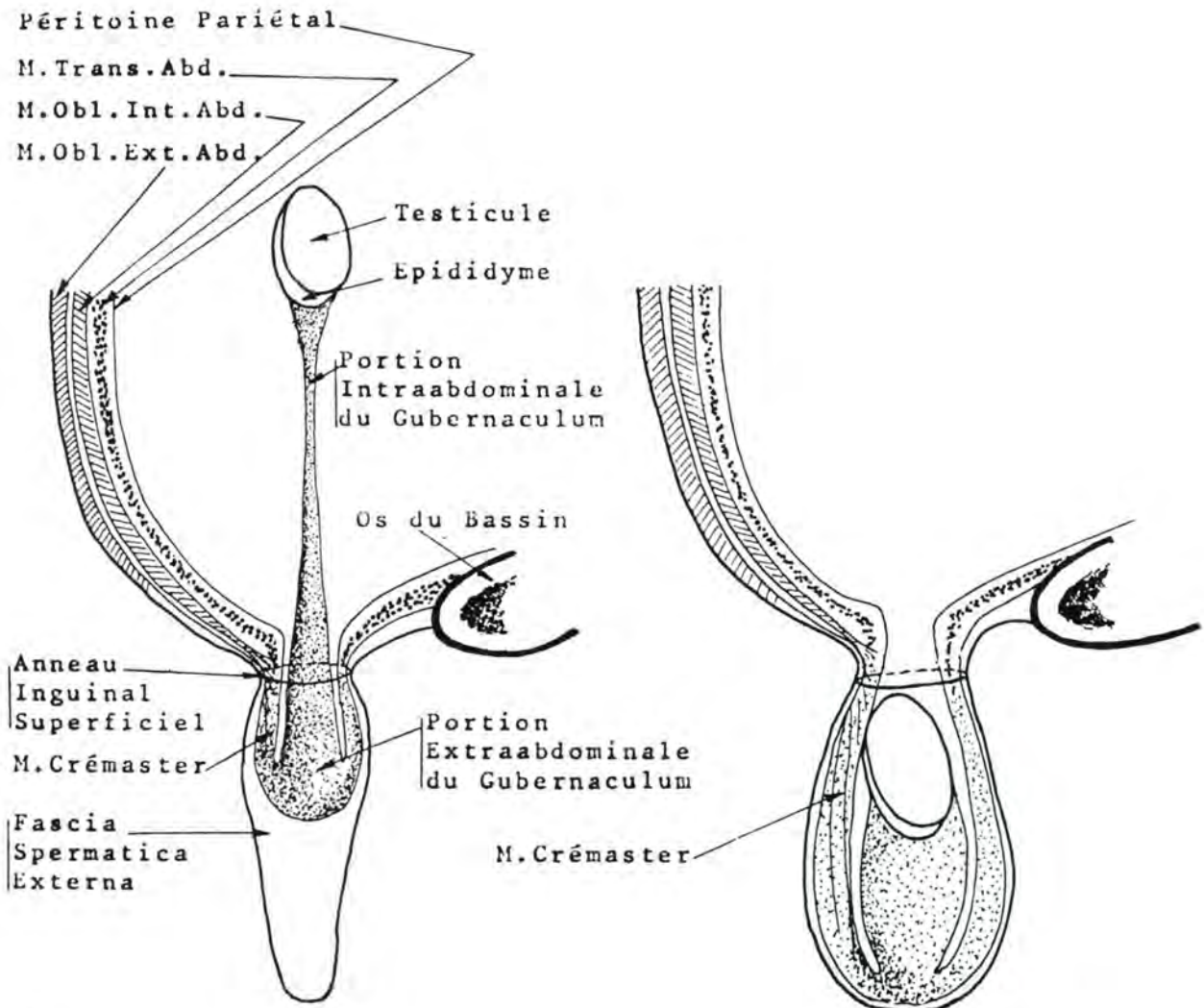


Fig. 44 : SCHEMA DE DEUX STADES DE LA MIGRATION TESTICULAIRE
 (d'après C.J.G. WENDING (1973), Proc. Kon. Ned. Akad. Wetensch, C
 76, p. 374 et 375).

séreuse vaginale (lig. vaudae epididymis des N.A.V. 1973; ligament testiculaire de la nomenclature classique). Ce méso est, d'ailleurs, doublé chez certaines espèces de tissu fibreux.

L'extrémité distale du gubernaculum présente une expansion libre, en forme de bouton située entre les muscles oblique interne et oblique externe de l'abdomen (futur trajet inguinal). Cette expansion s'enfonce dans le mésenchyme de la crête scrotale et forme la portion extraabdominale du gubernaculum. Le péritoine pariétal présente une évagination en forme de manchon qui progresse dans cette dernière portion et qui suit son élargissement et son élongation graduels.

Le testicule, l'épididyme et le canal déférent se déplacent vers l'arrière et vers le bas et, comme le gubernaculum et l'évagination péritonéale l'ont fait avant eux, passent dans le scrotum à travers le trajet inguinal. Juste avant que cela ne se produise, la partie proximale du gubernaculum se dilate pour élargir le trajet.

Les causes exactes de la migration testiculaire ne sont pas bien connues; Les facteurs suivants joueraient un rôle:

- l'élongation du corps de l'embryon
- la dégénérescence du mésonéphros, en arrière du testicule qui formerait un espace permettant le déplacement de la glande vers l'arrière.
- la croissance du métanéphros et des surrénales en avant du testicule, qui pousserait la glande
- les tentatives de mouvements respiratoires de l'embryon qui augmenteraient la pression intraabdominale.
- l'impossibilité pour le gubernaculum de s'allonger aussi vite que le corps.

Wensing (1973) pense que c'est le fait que la partie distale du gubernaculum s'expande après être passée à travers le trajet unguinal, qui tire la portion distale du gubernaculum et le testicule dans le trajet.

Une fois le testicule parvenu dans le scrotum, le gubernaculum dégénère et la couverture séreuse définitive de la glande se met en place.

Les éléments formant les bourses sont en continuité avec les différentes couches de la paroi abdominale.

La correspondance s'établit comme suit :

BOURSE nomenclature	BOURSE nomenclature NAV 1973	PAROI nomenclature NAV 1973
Scrotum	Scrotum	Integumentum commune
Dartos	Tunica Dartos	Tunica flava abdominis
Celluleuse	-	-
-	Fascia spermatica externa	Fascia m. obliqui ext. abd.
-	Fascia cremasterica	Fascia m. obliqui int. abd.
Crémaster	M. cremaster	M. obliquus int. abd.
Fibreuse vaginale	Fascia spermatica interna	Fascia transversalis
Séreuse vaginale	Tunica vaginalis	Peritoneum parietale

Le mésorchium et le méso reliant l'épididyme au testicule (mésipididymis des N.A.V. 1973) sont dérivés du méso du corps de Wolff.

Le ligament inguinal couvrant le gubernaculum donne le méso reliant le testicule à la queue de l'épididyme et celui qui fixe cette dernière au fond de la gaine vaginale.

Le ligament scrotal (lig. Scroti), situé entre le dartos et la fascia transversalis, est constitué d'adhérences.

Le méso déférentiel provient du méso du canal de Wolff.

La **taille et la position des testicules et du scrotum** diffèrent selon les espèces. Le scrotum se forme pendant la vie embryonnaire au niveau de crêtes scrotales situées sous l'anus. Il migre en avant de façon plus ou moins prononcée. Chez le matou il ne progresse pratiquement pas. Le verrat et le chien montrent un léger déplacement. Chez l'Etalon, le scrotum se place entre les cuisses. Chez les Ruminants, le déplacement vers l'avant est le plus marqué.

Le **moment de la migration** varie selon les espèces. Chez les Carnivores, les testicules sont encore dans la région lombaire à la naissance; ils descendent dans le scrotum vers la sixième semaine, plus tard chez certaines races (caniche: huitième, neuvième semaine). Chez le Porc, la descente a lieu in utero et est terminée peu avant la mise-bas. Chez les Ruminants,

elle se fait très tôt et est finie au 3ème mois de la gestation. Chez le cheval, les testicules quittent la cavité abdominale aux environs de la naissance. Bergin donne une fourchette de 30 jours avant à 10 jours après la naissance. Chez l'Homme, la migration commence au 3ème mois et la position définitive est acquise à 7 mois.

Le tubercule génital

Un axe mésenchymateux recouvert d'épiblaste se développe en avant du sinus uro-génital à partir de deux ébauches paires. C'est le tubercule génital. Il est bordé par deux formations surélevées, les crêtes scrotales ou bourrelets génitaux.

La membrane uro-génitale évolue et devient une fente uro-génitale qui fait communiquer le sinus avec l'extérieur.

Chez le mâle, le tubercule s'allonge en un pénis. La membrane uro-génitale envoie un prolongement cellulaire qui creuse la face inférieure du tubercule en une lame qui se constitue en gouttière. La fente uro-génitale se ferme et la gouttière se ferme aussi, d'arrière en avant en donnant l'urètre spongieux. Les testicules, après leur migration, se logent dans les crêtes scrotales.

Chez la femelle, le tubercule génital donne le clitoris; les crêtes scrotales donnent les grandes lèvres de la vulve.

b) formation des voies génitales

Les cordons sexuels se mettent en relation avec les tubes mésonéphrotiques. Ils forment le rete testis et les cônes efférents chez le mâle; chez la femelle, ces éléments régressent.

A partir d'une évagination de l'épithélium coelomique au niveau du premier néphrotome mésonéphrotique, se forme un canal qui va doubler le canal de Wolff, c'est le canal de Muller.

Il se dirige en arrière et va s'ouvrir dans le sinus uro-génital.

Il reste en communication avec la cavité coelomique par une ouverture, à son extrémité antérieure, le néphrostome.

Chez le mâle

Le canal de Wolff donne l'épididyme, le canal déférent, les vésicules séminales et les canaux éjaculateurs. Le canal de Muller se résorbe et il n'en reste que l'utricule prostatique.

Son involution est liée aux hormones testiculaires qui provoquent sa nécrose sélective par formation d'un enzyme protéolytique.

Chez la femelle

Le canal de Wolff régresse après avoir donné le diverticule uretéral. Chez la vache, la truie et la chatte, il subsiste des vestiges du canal de Wolff, ce sont les canaux de Gärtner, que l'on trouve généralement dans la sous-muqueuse des parois du vagin et auxquels on n'attribue aucun rôle fonctionnel.

Le néphrostome forme le pavillon de la trompe; le canal de Muller forme l'oviducte, l'utérus et une partie du vagin.

Evolution du sinus uro-génital

Les canaux de Wolff et de Muller débouchent dans la loge génitale. Chez le mâle, la loge urinaire donne l'urètre jusqu'au veru montanum. La loge génitale se rétrécit et donne l'urètre prostatique et membraneux. Chez la femelle, la loge urinaire donne tout l'urètre. La loge génitale se dilate en vestibule pour donner la partie postérieure du vagin.

MALFORMATIONS CONGENITALES DE L'APPAREIL GENITAL

hypoplasie ovarienne: elle est due à un gène récessif à pénétrance incomplète. Un ou les deux ovaires sont petits et dépourvus de follicules; du fait de l'insuffisance de la sécrétion hormonale durant le développement, le tractus génital est également atrophié. Cette affection est observée chez le bétail Highland suédois.

Hermaphrodisme: **l'hermaphrodisme vrai**: consiste en la présence des gonades et des organes génitaux externes des deux sexes. Le **pseudo-hermaphrodisme** est la coexistence de gonades d'un sexe et des voies génitales ou des organes génitaux externes semblables à ceux de l'autre sexe. Cela s'observe principalement chez les Caprins et les Porcins.

Free martinisme: hypoplasie des ovaires et des dérivés des canaux de Muller chez la femelle appartenant à une paire de jumeaux bisexués. Des anastomoses placentaires permettent le passage des hormones sexuelles mâles qui sont élaborées plus tôt dans la circulation de la femelle. On le rencontre chez les chevaux et les bovins.

Maladies des génisses blanches (White Heifer Disease): provoquée par un gène récessif lié à la couleur blanche de la robe, elle se rencontre surtout dans les races Shrothorn et Blanc Bleu belge. Les ovaires et les oviductes sont normaux; l'utérus présente une

aplasie totale ou partielle ou une dilatation kystique; le vagin peut être totalement aplasique tandis que l'hymen peut être imperforé ou constitué de fortes brides fibreuses; on observe également la persistance des canaux de Wolff.

Atrésie du canal utéro-vaginal: elle peut être bilatérale ou unilatérale et intéresser soit une partie soit la totalité des dérivés du canal de Muller.

Fistule recto-vaginale ou fistule recto-urétrale: due à l'imperforation de la membrane anale et à l'abouchement de l'extrémité du tube digestif dans le plafond du vagin ou de l'urètre.

Cryptorchidisme : particulièrement fréquent chez le cheval, le porc et les bovins de race Hereford, est l'absence de la migration d'un ou des deux testicules dans le scrotum.

L'organe affecté peut rester dans la cavité abdominale ou dans le trajet inguinal ou encore se placer sous la peau de la paroi abdominale.

Il ne peut terminer son développement et, s'il sécrète des hormones mâles (en excès), il est incapable de produire des spermatozoïdes.

Hypospadias: la fermeture incomplète de la gouttière urogénitale déplace l'abouchement de l'urètre à la face inférieure du pénis.

Epispadias: le méat urinaire se retrouve à la face supérieure du pénis. Cette malformation est due à une mauvaise position du tubercule génital; celui-ci est déplacé en arrière, au niveau de l'éperon périnéal de telle sorte qu'il se trouve entre la membrane anale et le sinus urogénital.

Pénis bifide: il est dû à un manque de fusion des deux ébauches du tubercule génital.

Extrophie vésicale: elle est souvent associée à l'épispadias et est provoquée par l'insuffisance de tissu mésenchymateux en avant du sinus uro-génital; celui-ci est trop grand de telle sorte que l'orifice qu'il détermine est trop étendu et que la muqueuse vésicale exposée à l'extérieur laisse voir les orifices urétraux et urétral.

I/ ORGANOGÈNESE DU SYSTÈME CIRCULATOIRE

I. Formation du sang et des vaisseaux

Dans le mésenchyme de la vésicule vitelline, s'individualisent des cordons cellulaires, les **îlots de Pander-Wolff**. Chez l'embryon de bovin, on les observe vers le 19-20ème jour. Les cellules de ces derniers évoluent selon deux voies: les cellules centrales forment des mégaloblastes (futurs hématies) et les cellules périphériques deviennent des cellules endothéliales vasculaires. Une lumière apparaît au centre des cordons; de nombreuses anastomoses s'établissent entre ces cordons creux et il en résulte la formation d'un réseau vasculaire extraembryonnaire pourvu d'éléments cellulaires sanguins.

Les **vaisseaux intraembryonnaires** se développent à partir du mésenchyme de l'embryon; ils se raccordent secondairement aux vaisseaux extraembryonnaires qui apparaissent les premiers et ils ne contiennent pas de cellules sanguines. Au moment où s'établit la connection, les cellules sanguines souches provenant de la circulation extraembryonnaire pénètrent dans l'embryon.

Au début donc, l'hématopoïèse est intravasculaire et extraembryonnaire; par après, elle établit son siège dans le foie puis dans la moëlle osseuse.

Le **réseau embryonnaire primitif** suit le trajet: coeur, aortes ventrales, arcs aortiques, aortes dorsales, artères, réseau capillaire, veines, veines cardinales (antérieures et postérieures), canaux de Cuvier, sinus veineux, coeur. Certaines artères se raccordent avec les réseaux extraembryonnaires: artères vitellines et artères ombilicales.

De l'extrémité antérieure du coeur de l'embryon (bulbe artériel), part le tronc artériel qui donne les aortes ventrales gauche et droite; elles se dirigent vers l'avant, se recourbent en U et constituent les aortes dorsales qui gagnent la région postérieure de l'embryon et se soudent en une aorte unique. Entre les aortes ventrales et dorsales d'une même moitié, s'installe une série d'anastomoses, les arcs aortiques; ils sont au nombre de six et correspondent aux arcs branchiaux (voir plus haut).

Le sinus veineux, qui forme l'extrémité postérieure du coeur embryonnaire, reçoit les veines vitellines, les veines ombilicales et les canaux de Cuvier. Ces derniers communiquent avec les veines cardinales antérieures et postérieures.

Pendant un certain temps, qui varie selon les espèces, s'établit une **circulation vitelline**; elle emprunte le circuit: coeur, aortes, artères vitellines, capillaires vitellins, veines

vitellines, sinus veineux, coeur. Elle régresse en même temps que disparaît le rôle de la vésicule vitelline. Les artères vitellines sont, quant à leur portion intraembryonnaire, à l'origine des troncs coeliaques et mésentériques. Les veines vitellines donnent, à l'intérieur de l'embryon, les veines sus-hépatiques (en avant du foie), les capillaires sinusoides (dans le foie), les veines sous-hépatiques et la veine porte (en arrière du foie).

Chez beaucoup d'espèces, la vésicule vitelline régresse rapidement et la nutrition de l'embryon est assurée par le placenta; elle s'effectue par l'intermédiaire d'une **circulation placentaire** qui suit le trajet: coeur, aortes, artères ombilicales, capillaires du placenta, veines ombilicales, sinus veineux, coeur.

Les artères ombilicales sont des collatérales des artères iliaques internes; elles traversent l'ombilic et se terminent dans le mésenchyme situé entre l'allantoïde et le trophoblaste (branches placentaires); elles laissent échapper des branches amniotiques qui se glissent entre les vésicules amniotique et allantoïdienne. Chez l'adulte, on en retrouve des vestiges sous la forme de cordons fibreux, dans les ligaments latéraux de la vessie.

Les veines ombilicales se dégagent des capillaires placentaires, traversent l'anneau ombilical et pénètrent dans l'embryon. Elles se réunissent en un seul vaisseau qui suit le ligament falciforme du foie.

La veine ombilicale s'anastomose avec les veines sous-hépatiques et avec la veine cave postérieure par l'intermédiaire du canal veineux d'Arantius. Ce canal permet de court-circuiter le foie. Il n'existe pas chez les Equidés.

Evolution des arcs aortiques:

Ces arcs se forment, chronologiquement, l'un à la suite de l'autre et sont au nombre de six. Les premiers, seconds et cinquièmes arcs régressent.

Les **troisièmes** arcs forment avec les aortes ventrales les artères carotides primitives, internes et externes.

Le **quatrième** arc aortique **gauche** devient la crosse aortique. Le tronc brachial gauche (artère sous-clavière gauche) se détache de l'aorte postérieure (descendante).

Le **quatrième** arc aortique **droit** forme le tronc brachial

droit (artère sous-clavière droite). La portion de l'aorte ventrale droite située entre le quatrième et le sixième arc aortique constitue le tronc brachio-céphalique.

Le sixième arc aortique droit donne l'artère pulmonaire droite; tandis que le gauche donne l'artère pulmonaire gauche et le canal artériel. Ce vaisseau envoie le sang venant du ventricule droit dans la grande circulation pulmonaire.

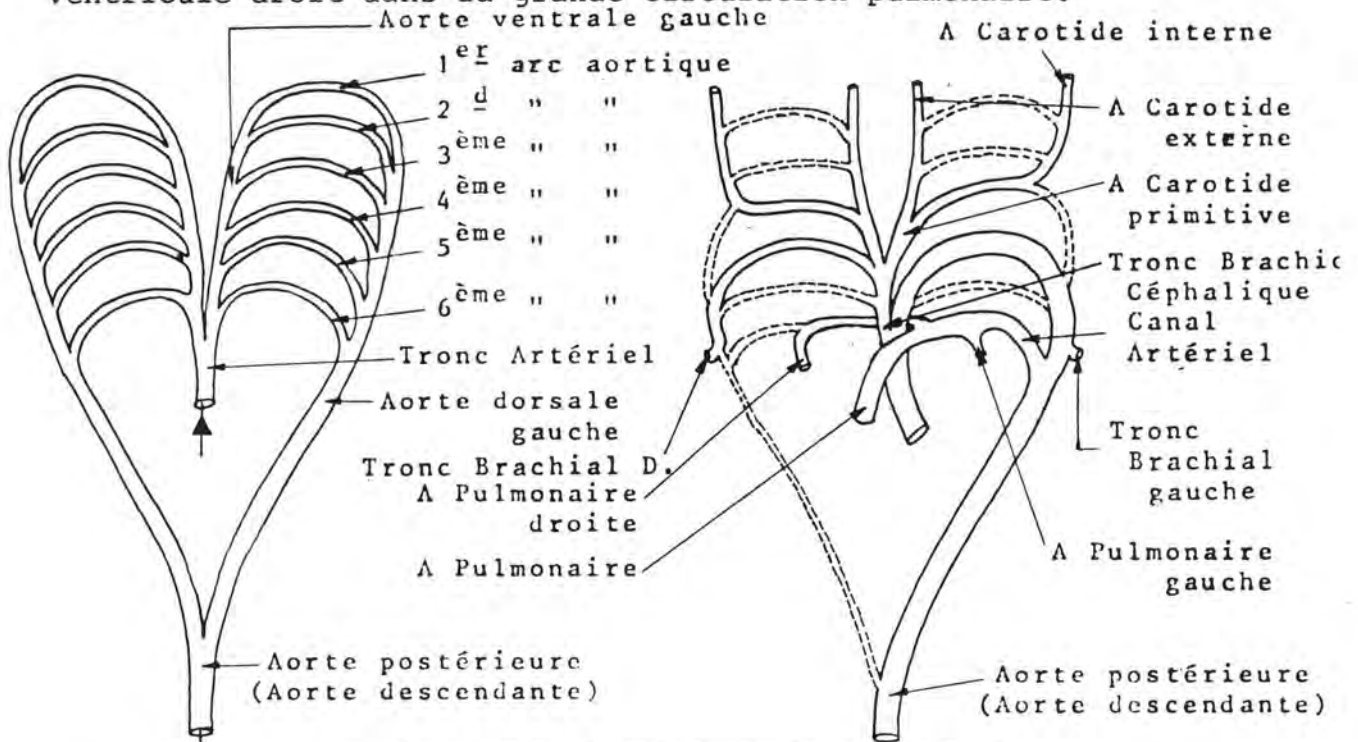


Fig. 46 : EVOLUTION DES ARCS AORTIQUES
 (d'après ZIETZSCHMANN-KROLLING, cité par G. MICHEL (1972), in Kompendium der Embryologie der Haustiere, G. Fischer, éd., Iena, p. 257).

2. Formation du coeur

En cours de gastrulation, des éléments mésoblastiques migrent depuis la ligne primitive jusqu'en avant de la membrane pharyngienne.

Dans l'épaisseur de la splanchnopleure, des travées cellulaires, d'abord pleines, puis creuses, se forment. Elles constituent les tubes endocardiques. Ces tubes sont tapissés par un épithélium simple; ils se rejoignent en formant une arcade en avant de la membrane pharyngienne. Ils sont primitivement vides et se remplissent par après de cellules sanguines, lors de leur connection avec le réseau vasculaire vitellin.

Les deux tubes endocardiques sont amenés, par les mouvements de délimitation de l'embryon, en-dessous de l'intestin pharyngien. Ils fusionnent côte à côte sur la ligne médiane, formant un tube cardiaque unique. La splanchnopleure forme un mésocarde supérieur (dorsal) et un mésocarde inférieur (ventral). Le premier des deux disparaît rapidement; l'autre, plus lentement.

Le mésenchyme entourant le tube cardiaque impair et médian forme le myocarde et le péricarde. Il se contracte déjà avant la fusion complète des deux tubes endocardiques. Chez l'embryon de bovin, les premières contractions ont lieu avant que la circulation ne s'établisse, au 21-22ème jour.

La délimitation de l'embryon (voir plus haut) fait que le tube cardiaque subit un mouvement de bascule par rapport à la membrane pharyngienne. Il devient ainsi post-céphalique, sous intestinal et pré-ombilical.

Le tube cardiaque est primitivement droit et allongé d'avant en arrière. Il se prolonge antérieurement par les deux aortes ventrales et reçoit, à son extrémité postérieure, au niveau d'une partie renflée, appelée sinus veineux, les veines ombilicales et vitellines et les canaux de Cuvier. Il grandit dans sa cavité péricardique qui ne s'accroît pas aussi vite que lui.

Le tube cardiaque évolue en se dilatant et en se rétrécissant à certains niveaux, en se cloisonnant et en se repliant sur lui-même de diverses façons.

a) Dilatations du tube cardiaque:

D'avant en arrière, apparaissent le bulbe artériel (qui se prolonge par les deux aortes ventrales), le détroit de Haller (rétrécissement), le ventricule primitif, le canal atrio-ventriculaire (rétrécissement), l'oreillette primitive et le sinus veineux (dans lequel débouchent, sur les côtés, les deux canaux de Cuvier, et, en arrière, les deux veines ombilicales et les deux veines vitellines). L'orifice séparant le sinus veineux de l'oreillette primitive est garni de deux valvules.

b) Flexions du tube cardiaque:

- le tube cardiaque se déforme de telle façon que l'oreillette et le sinus veineux se déplacent vers la gauche tandis que le ventricule et le bulbe artériel se retrouvent à droite. Si l'embryon est regardé du dessous, le tube prend l'aspect d'un S.

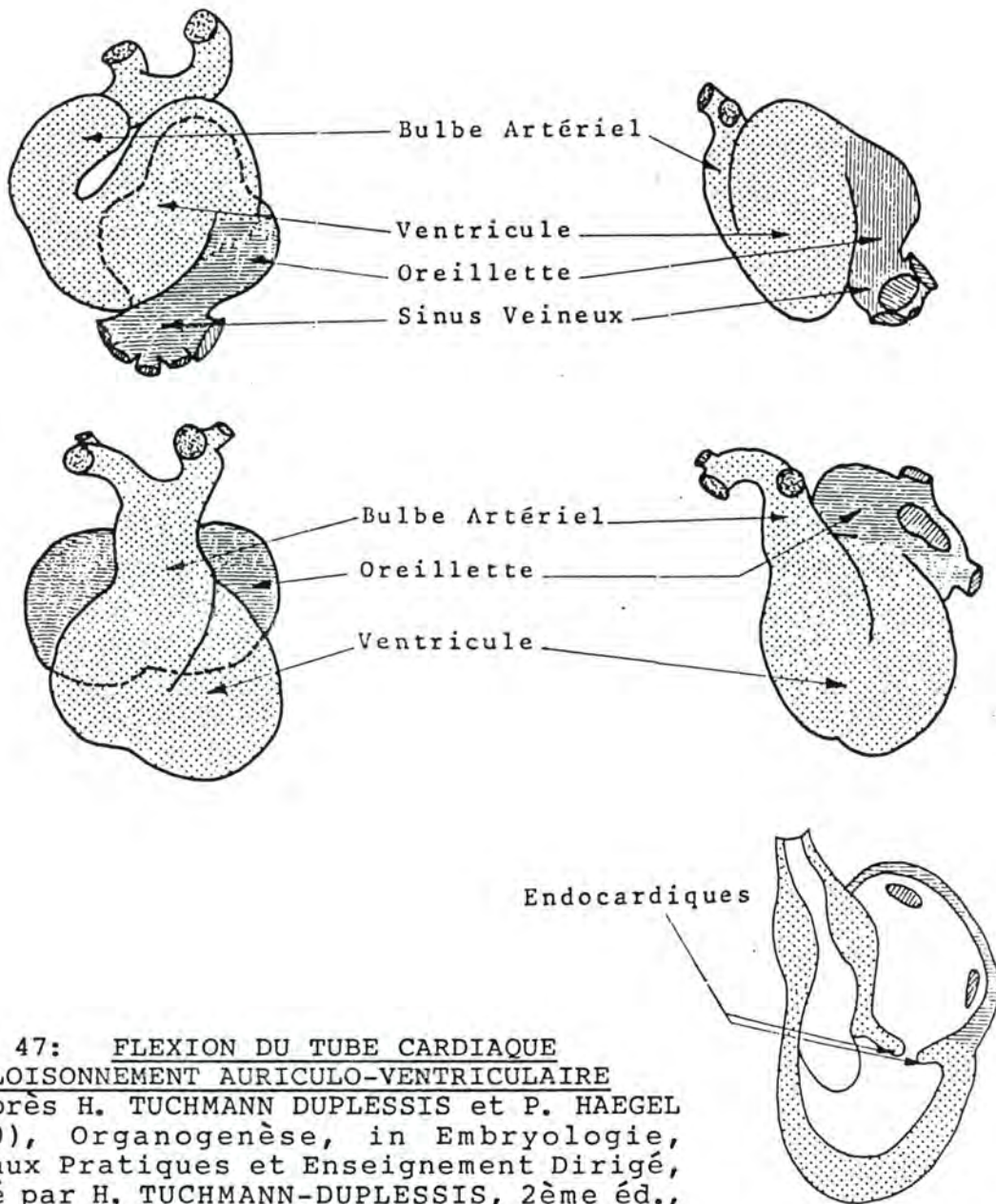


Fig. 47: FLEXION DU TUBE CARDIAQUE
ET CLOISONNEMENT AURICULO-VENTRICULAIRE
 (d'après H. TUCHMANN DUPLESSIS et P. HAEGEL
 (1970), *Organogenèse*, in *Embryologie*,
Travaux Pratiques et Enseignement Dirigé,
 édité par H. TUCHMANN-DUPLESSIS, 2ème éd.,
 Masson, éd., Fasc. 2, pp. 112 et 113).

- Le ventricule augmente en volume et vient se placer en dessus de l'oreillette.

L'oreillette primitive se divise en deux poches: l'oreillette droite et l'oreillette gauche. A ce moment, le ventricule se situe entre le bulbe (en dessous) et la masse auriculaire (au dessus). Le repli entre le bulbe et le ventricule tend à disparaître.

c) Cloisonnement auriculo-ventriculaire:

Le canal atrio-ventriculaire est placé à la face supérieure du ventricule. Ses bords antérieurs et postérieurs prolifèrent et donnent naissance à des bourrelets endocardiques qui s'accroissent et se soudent en partie pour constituer un septum intermédiaire; deux orifices secondaires sont formés qui deviennent les orifices auriculo-ventriculaires gauche et droit munis respectivement d'une valvule mitrale et d'une valvule tricuspide.

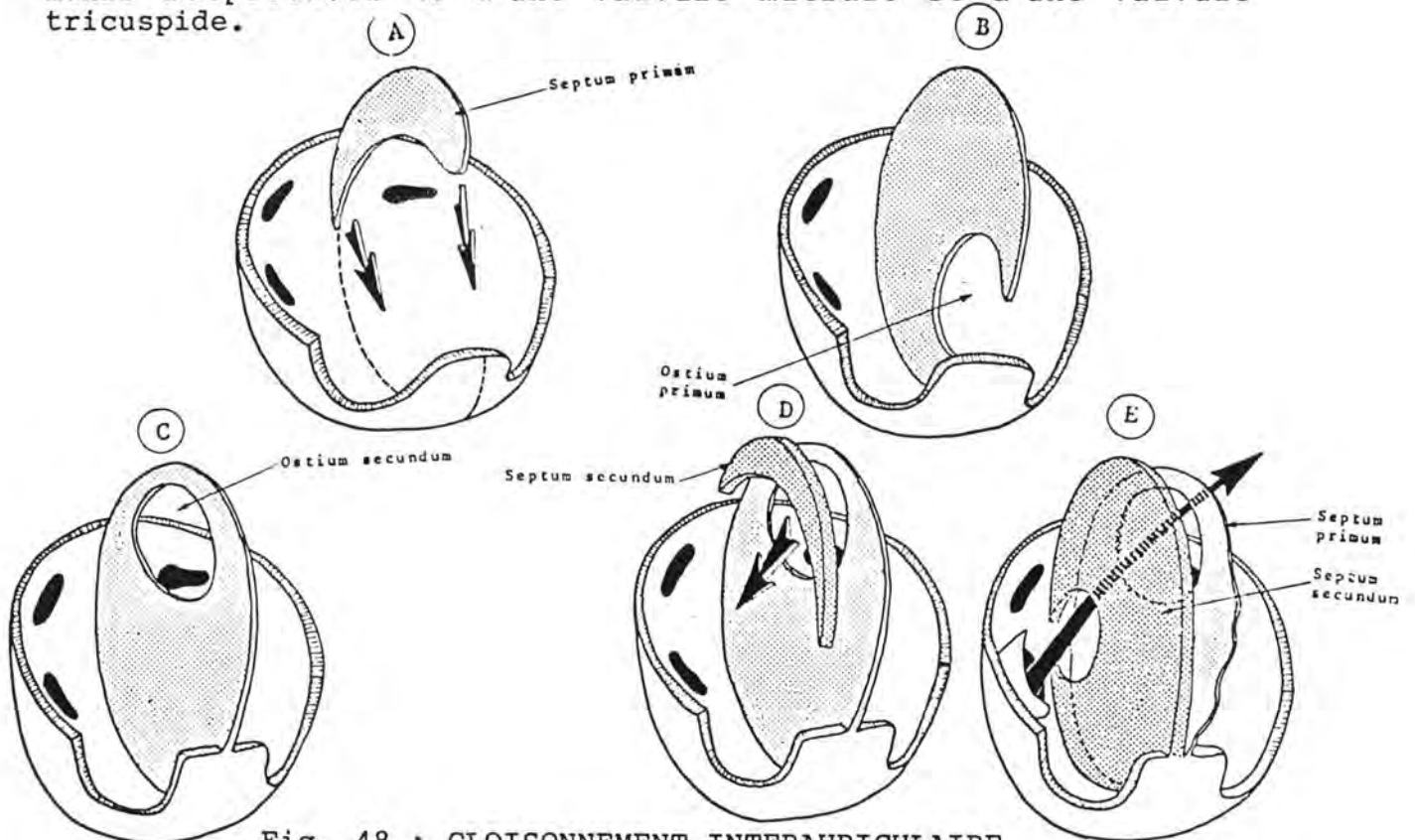


Fig. 48 : CLOISONNEMENT INTERAURICULAIRE

(d'après H. TUCHMANN-DUPLESSIS et p. HAEGEL (1970), Organogenèse, in Embryologie, Travaux Pratiques et Enseignement Dirigé, édité par H. TUCHMANN-DUPLESSIS, 2ème éd., Masson, éd., Fasc. 2, pp. 114 et 115).

d) Cloisonnement interauriculaire:

Sur la paroi postéro-supérieure de l'oreillette apparaît une cloison en forme de faux : le septum primum qui rejoint le septum intermédiaire en ménageant une ouverture, l'ostium primum. Celui-ci tend à se fermer tandis que la partie supérieure du septum primum se perfore d'un second orifice de telle sorte que la communication entre les oreillettes continue à être assurée.

L'ostium secundum, est ainsi bien ouvert, alors que l'ostium primum est comblé. En avant du septum primum se développe une deuxième cloison, falciforme, dont les pointes convergent vers le bas, c'est le septum secundum. Il recouvre l'ostium secundum mais ne se ferme lui-même pas complètement de telle sorte qu'un passage interauriculaire persiste; il est en chicane et emprunte l'orifice du septum secundum, l'espace entre les deux septa et l'ostium secundum. Il a reçu le nom de canal ou trou de Botal.

e) cloisonnement interventriculaire:

Il apparaît après le cloisonnement interauriculaire. Une cloison, appelée septum inferius, s'élève de la paroi inférieure du ventricule, vers le septum intermedium qu'elle n'atteint pas, de telle sorte qu'un orifice interventriculaire persiste. Le bord supérieur du septum inferius est falciforme.

Les sixièmes arcs aortiques donnent les artères pulmonaires gauche et droite. Le bulbe artériel se cloisonne en deux pour donner naissance à l'aorte et à l'artère pulmonaire. Ce cloisonnement se fait selon un plan hélicoïdal, de telle sorte que l'artère pulmonaire serait enroulée en spirale autour de l'aorte. Il débute par la formation de deux bourgeons, les bourrelets aortico-pulmonaires gauche et droit; ceux-ci se dirigent vers l'orifice interventriculaire. Ils s'unissent et séparent ainsi définitivement les deux troncs artériels.

La fermeture complète du septum interventriculaire est assurée par trois bourgeons; deux proviennent de chacun des bourrelets aortico-pulmonaires, le dernier est issu du bourrelet endocardique postérieur.

Circulation foetale

On peut schématiser la circulation du foetus comme suit : le sang oxygéné et nourri dans le placenta s'engage dans les veines ombilicales et arrive au niveau du foie; à cet endroit, il peut soit passer dans la circulation hépatique (veines sous-hépatiques, capillaires sinusoides, veines sus-hépatiques) soit emprunter le shunt que représente le canal d'Arantius; quelle que soit cette voie, il parvient dans la veine cave postérieure, passe dans l'oreillette droite, puis dans l'oreillette

Circulation foetale

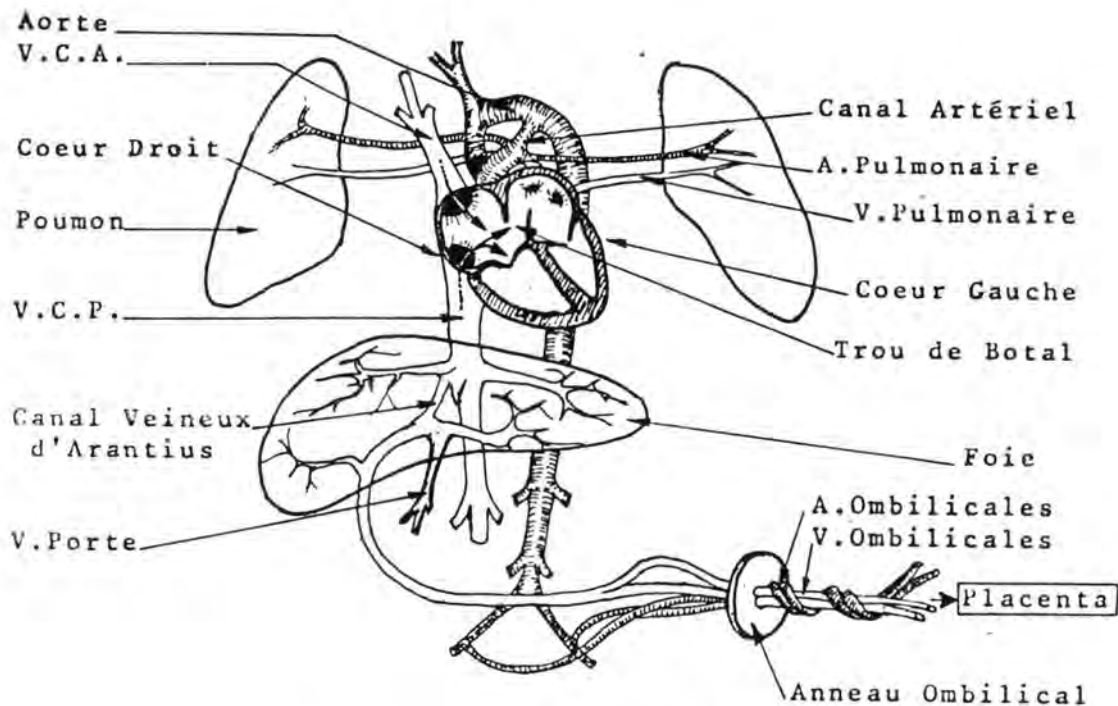


Fig. 49 : CIRCULATION FOETALE DU MOUTON

(d'après N.S. ASSALI, G.A. BEKEY et L.W. MORRISON (1968), Foetal and Neonatal Circulation, in Biology of Gestation, édité par N.S. ASSALI, Academic Press, éd., New-York, Vol. II, p. 53).

gauche par le trou de Botal. Il gagne ensuite le ventricule gauche et est chassé dans l'aorte. Le sang oxygéné qui, en faible quantité, est passé de l'oreillette droite dans le ventricule droit est envoyé dans l'aorte postérieure via l'artère pulmonaire et le canal artériel. Le sang venant du ventricule gauche est envoyé principalement vers les artères de la tête et du coeur; celui qui s'engage dans l'aorte postérieure gagne principalement l'artère ombilicale et, de là, le placenta.

A la naissance, les modifications suivantes apparaissent: la circulation placentaire est interrompue et les poumons se trouvent ventilés. Le canal artériel se ferme très rapidement par contraction de sa paroi musculaire (fermeture "physiologique"). Il s'ensuit une augmentation du débit sanguin dans l'artère pulmonaire et une augmentation de pression dans l'oreillette gauche. A cause de l'arrêt de la circulation placentaire, la pression diminue dans l'oreillette droite et le septum primum vient s'appliquer contre le septum secundum ce qui ferme le trou de Botal.

Au cours des premières semaines de la vie, le canal artériel subit une fermeture dite "anatomique" par un processus d'endartérite oblitérative qui comporte l'hypertrophie de l'intima.

3. Anomalies du coeur et des gros vaisseaux

Ces malformations sont relativement fréquentes. En médecine humaine, on les dépiste facilement et leur pronostic a été considérablement amélioré par des traitements chirurgicaux découverts récemment.

Les causes sont soit exogènes (virus rubéoleux, chez l'homme), soit génétiques.

Chez l'animal, on rencontre principalement, par ordre de fréquence: la persistance du canal artériel, la dextroposition de l'aorte, la communication interventriculaire et la tétralogie de Fallot. C'est généralement chez des animaux de race pure et dans certaines lignées qu'elles apparaissent.

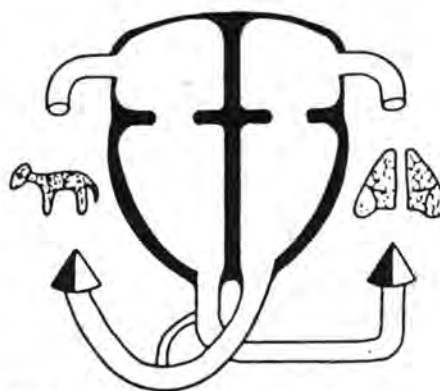


Fig. 50: SCHEMA DU COEUR NORMAL

a) Anomalies du cloisonnement auriculo-ventriculaire

Le rôle des bourrelets endocardiaques est de constituer le septum intermedium. Ils interviennent également dans la fermeture de l'ostium primum, dans celle de la cloison interventriculaire et dans la formation des valvules auriculo-ventriculaires. L'anomalie consiste en :

- persistance du canal atrioventriculaire; elle est accompagnée d'une communication inter-auriculaire et d'une communication interventriculaire.

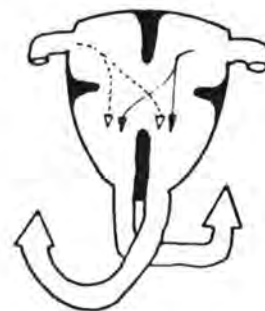

Fig. 51

b) anomalies du cloisonnement interventriculaire

La séparation des deux ventricules se fait par la mise en place d'une structure de constitution complexe qui est souvent le siège de malformations peuvent consister en :

- a. communication interventriculaire haute
- b. communication interventriculaire basse
- c. ventricule unique

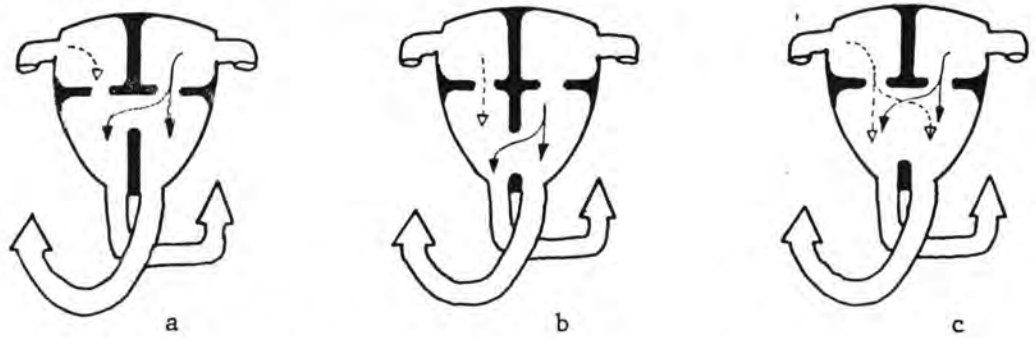


Fig. 52 :

c) anomalies du cloisonnement interauriculaire

Le septum primum et le septum secundum se fusionnent de telle manière qu'il ne persiste aucune ouverture entre l'oreillette droite et l'oreillette gauche. Chez l'humain, 20 à 25 % des coeurs sont munis d'un orifice permettant le passage d'une sonde de l'oreillette droite vers l'oreillette gauche obliquement vers le haut; cela n'entraîne pas d'office un passage sanguin d'une cavité à l'autre et ne peut être considéré comme une anomalie véritable.

On rencontre :

- a. persistance de l'ostium secundum
- b. persistance de l'ostium primum
- c. oreillette unique (agénésie complète du septum interauriculaire).

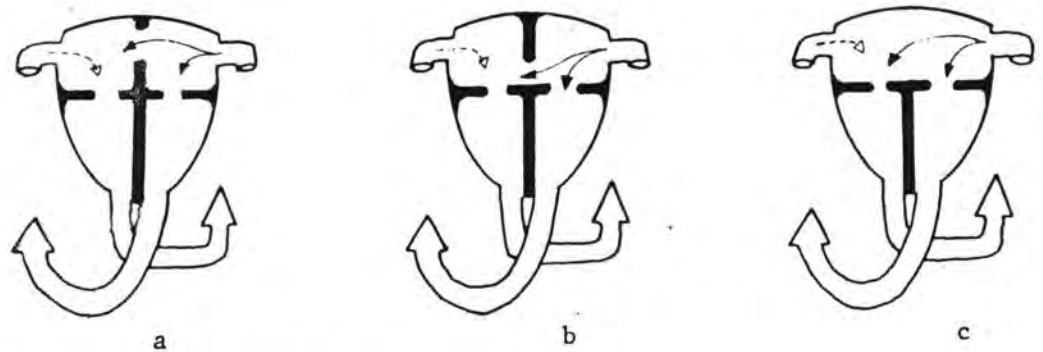


Fig. 53

d) Anomalies du cloisonnement du bulbe artériel

La division se fait à partir des deux bourrelets aortico-pulmonaires qui sont spiralés. La fusion des bourrelets peut faire défaut ou ne pas s'effectuer en bas jusqu'au ventricule: il en résulte alors:

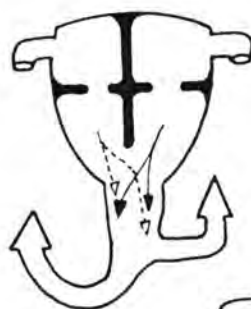


Fig. 54

a. truncus artériosus total (persistance d'un tronc artériel commun); les bourrelets participant au cloisonnement interventriculaire, une communication large s'établit entre les deux ventricules.

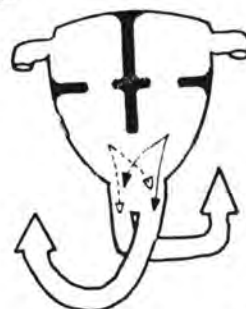


Fig. 55

b. truncus arteriosus partiel la communication interventriculaire est moins importante.

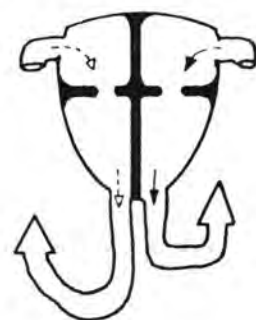


Fig. 56

c. transposition des gros vaisseaux. La fusion des bourrelets est complète mais le septum qui en résulte est rectiligne et non spiralé; il en résulte donc un abouchement de l'aorte dans le ventricule droit et de l'artère pulmonaire dans le ventricule gauche.

Cette anomalie est associée obligatoirement à un shunt en amont et en aval.

e) Anomalies des gros vaisseaux artériels

a. persistance du canal artériel très fréquente; elle s'accompagne souvent d'autres anomalies.

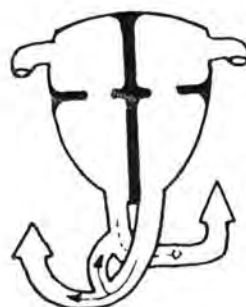


Fig. 57

b. coarctation de l'aorte; elle est caractérisée par un rétrécissement de la lumière de l'artère en aval de l'origine du tronc brachial gauche. Suivant son siège par rapport à l'abouchement du canal artériel, on distingue deux types:

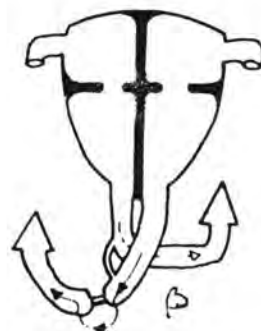
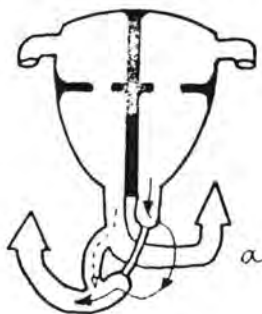
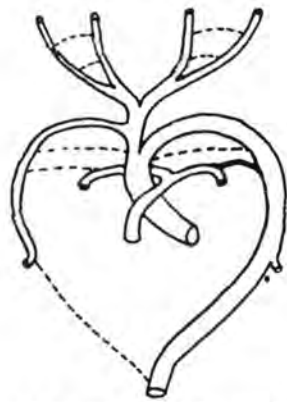


Fig. 58

Entre la crosse de l'aorte et l'aorte descendante s'établit une circulation de remplacement qui emprunte les artères intercostales et thoraciques internes.

- c. arc aortique double (double crose aortique)
 Normalement l'aorte dorsale droite disparaît entre l'origine du tronc brachial droit et sa réunion avec l'aorte dorsale gauche. Dans ce cas, le segment persiste; il en résulte un anneau vasculaire entourant la trachée et l'oesophage qui provoque des troubles respiratoires (dyspnée) et digestifs (dysphagie).



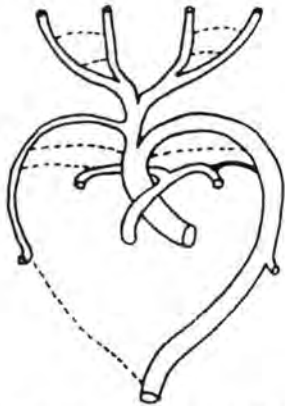
Disposition normale



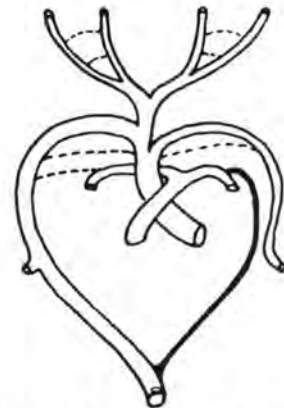Arc Aortique double

Fig. 59

- d. dextroposition de l'aorte
 Le quatrième arc aortique gauche et l'aorte dorsale gauche se ferment et sont remplacés par les mêmes éléments du côté droit. Le ligament artériel reste à gauche et pour rejoindre l'aorte descendante, il passe derrière l'oesophage ce qui entraîne des troubles digestifs. Cette anomalie est très fréquente chez les animaux et est souvent associée à la persistance du canal artériel.



Disposition normale



Dextroposition de l'Aorte

Fig. 60

- e. tronc brachial droit erratique

f) Anomalies du retour veineux

L'abouchement des veines pulmonaires dans l'oreillette gauche peut faire défaut soit partiellement soit totalement et on observe :

- a. retour veineux pulmonaire anormal partiel
- b. retour veineux anormal total

Un shunt en aval est obligatoire (communication interauriculaire, interventriculaire ou persistance du canal artériel).

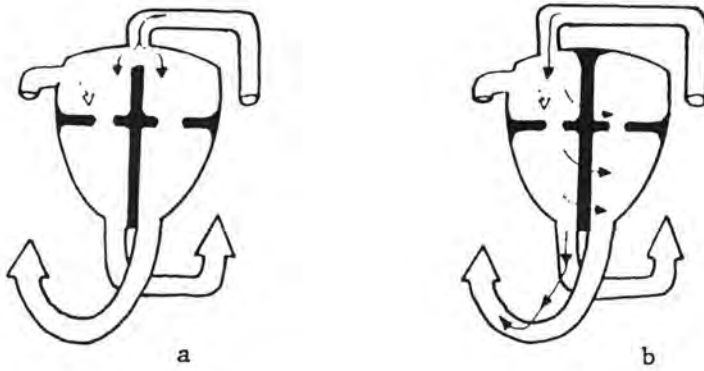


Fig. 61

g) Anomalies cardiaques complexes

Très souvent la malformation cardiaque comporte l'association de plusieurs défauts anatomiques:

- a. atrésie triscupidienne
elle est due à une oblitération de l'orifice auriculo-ventriculaire droit. Elle entraîne une atrophie du ventricule droit, une hypertrophie du ventricule gauche et provoque une cyanose très intense. Pour que la survie soit possible elle doit être associée à une communication interauriculaire et à une communication interventriculaire (ou persistance du canal artériel).

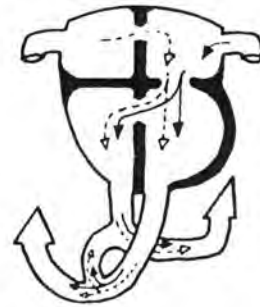

Fig. 62

b. atrésie aortique

C'est l'absence d'orifice aortique; elle provoque une atrophie du ventricule gauche, une hypertrophie du ventricule droit et une cyanose intense. Elle ne permet la survie immédiate que si elle est associée à une communication interauriculaire et à la persistance d'un large canal artériel.



Fig. 63

c. trilogie de Fallot

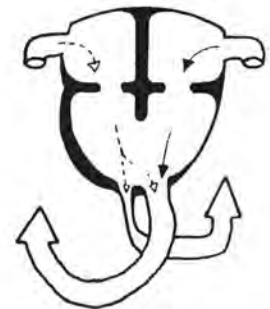elle associe () une sténose (rétrécissement) de l'artère pulmonaire, () une communication interauriculaire et () une hypertrophie du ventricule droit. Elle cause une dyspnée intense et, accessoirement, une cyanose modérée.



Fig. 64

d. tétralogie de Fallot

elle associe () une sténose de l'artère pulmonaire, () une communication interventriculaire, () une hypertrophie du ventricule droit et () une dextroposition de l'aorte. Elle cause une cyanose intense et une dyspnée d'intensité variable. Le point de départ de la malformation est une division inégale du bulbe artériel qui entraîne un rétrécissement de l'infundibulum du ventricule droit ainsi qu'une non fermeture de la cloison interventriculaire. L'aorte prend naissance directement au-dessus de l'orifice interventriculaire et l'excès de pression qui en résulte dans le coeur droit entraîne une hypertrophie de la paroi du ventricule droit.



J/ ORGANOGENESE DU SYSTEME NERVEUX

Le système nerveux se répartit en système nerveux central (cerveau et moelle épinière) et système nerveux périphérique (nerfs, ganglions et plexus). Physiologiquement, on distingue encore un système nerveux somatique, conscient et

volontaire, dont les récepteurs se trouvent au niveau de territoires d'origine ectoblastique ou mésoblastique et dont les organes moteurs sont les muscles striés, et un système nerveux **viscéral** (encore appelé végétatif, autonome ou sympathique), inconscient et involontaire, dont les récepteurs se trouvent au niveau de territoires d'origine entoblastique et dont les organes moteurs sont les muscles lisses.

Les éléments des systèmes nerveux somatique et viscéral se retrouvent à la fois dans le système nerveux central et dans le système nerveux périphérique.

L'ensemble du système nerveux dérive du neuroblaste, dont nous avons vu la formation (voir plus haut) et dont nous avons arrêté l'étude au stade tube neural, crêtes ganglionnaires et vésicule encéphalique.

A partir du neuroblaste, se développent deux types de cellules: les **neurones** ou cellules nerveuses proprement dites et les **spongioblastes**, cellules qui forment le conjonctif du tissu nerveux ou névroglie.

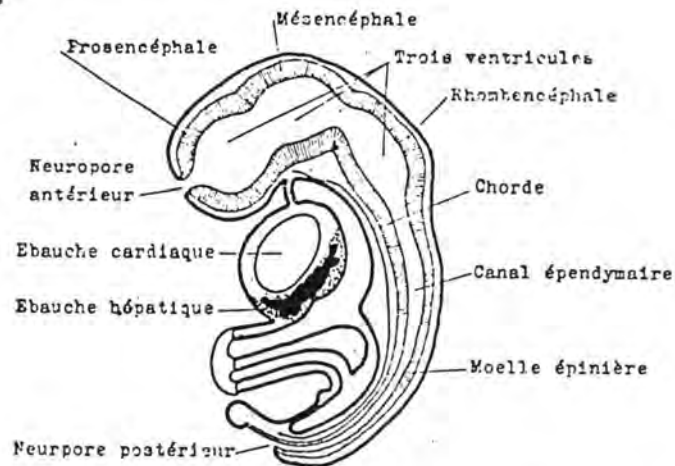


Fig. 66 : SCHEMA D'UN EMBRYON EN FIN DE NEURULATION (d'après M. AUROUX et p. HAEGEL (1974), Organogenèse, in Embryologie Travaux Pratiques et Enseignement Dirigé, édité par H. TUCHMANN-DUPLESSIS, 2ème éd., Masson, éd., Fasc. 3, p. 8).

1. Formation de la moelle épinière

La partie du tube neural située en arrière de la vésicule encéphalique forme la moelle épinière. Les cellules prolifèrent et se stratifient. Les parois latérales du tube sont plus épaisses que son plancher (lame basale) et que son toit (lame dorsale); leur croissance a comme effet de réduire la lumière qui forme le canal épendymaire. Un sillon, le sulcus

limitans, sépare en deux portions les parois, ou plaques latérales: la lame fondamentale (inférieure) et la lame alaire (supérieure).

Certaines cellules se transforment en neurones et émettent des prolongements, à influx centripète (les dendrites) ou à influx centrifuge (les axones). Elles se groupent et se situent dans la substance grise de la moelle adulte. Les lames alaires forment les cornes dorsales (sensitives) et les lames fondamentales, les cornes ventrales (motrices).

La substance blanche se forme à partir des prolongements des cellules situées soit dans les cornes, soit dans une zone extramédullaire (encéphale, ganglions spinaux).

L'épithélium épendymaire est issu de la couche cellulaire interne du tube neural.

La corne ventrale de la substance grise apparaît avant la corne dorsale.

La myélinisation (dépôt de la gaine de myéline sur les prolongements des neurones), responsable de la coloration blanche de la substance blanche, commence dans la région céphalique et progresse vers l'arrière.

Les racines ventrales des nerfs spinaux se myélinisent avant les racines dorsales. Chez l'homme, la myélinisation se termine après la naissance.

Au début de la vie embryonnaire, la moelle épinière atteint la région coccygienne. La colonne vertébrale s'allongeant plus vite que la moelle, cette dernière paraît remonter dans le canal vertébral. En fin de gestation, sa terminaison se trouve au niveau de la première vertèbre sacrée. Cette sorte de remontée de la moelle explique que les racines des derniers nerfs rachidiens sont dirigées en dehors et en arrière, de plus en plus obliquement, à mesure que l'on progresse vers l'arrière; l'ensemble de ces nerfs constitue la "queue de cheval".

Nous avons vu que deux colonnes continues se sont formées de part et d'autre du tube neural: les crêtes ganglionnaires. Ces crêtes se métamérisent. En face de chaque somite, apparaît une ébauche ganglionnaire. Les ébauches ganglionnaires sont à l'origine des ganglions spinaux; par migration cellulaire, elles forment aussi les ganglions sympathiques de la chaîne latérovertébrale et les ganglions viscéraux. La névroglie périphérique est également issue des cellules des ébauches ganglionnaires.

2. formation de l'encéphale

Le processus du développement de l'encéphale comporte différents stades:

- le stade vésicule encéphalique: formée à partir d'une dilatation de l'extrémité antérieure du tube neural; ses parois latérales et son plancher croissent plus vite que son plafond.
- le stade trois vésicules: formées par étranglement successifs de la vésicule encéphalique; on distingue d'avant en arrière: le proencéphale, le mésencéphale et le rhombencéphale. Les trois vésicules sont alignées de façon rectiligne.
- le stade cinq vésicules: le prosencéphale se divise en deux vésicules: le **télencéphale**, en avant et le **diencéphale**, en arrière; le **mésencéphale** reste inchangé et le rhombencéphale se scinde en **métencéphale** et en **myélocéphale**, cette dernière vésicule étant la plus postérieure. La voûte du cerveau embryonnaire se développant plus rapidement que le plancher, différentes courbures apparaissent. On trouve d'arrière en avant: la **courbure nuchale**, entre le myélocéphale et la moelle, à concavité inférieure, la **courbure pontique**, entre le métencéphale et le myélocéphale, à concavité supérieure, la courbure du vertex, au niveau du mésencéphale, à concavité inférieure et la **courbure en crochet** (courbure unciforme), due au développement rapide du télencéphale et qui rabat ce dernier sur le diencéphale. La courbure du vertex détermine la prééminence du mésencéphale au sommet de la tête, formant ainsi l'éminence apicale.

Le métencéphale et le myélocéphale sont creusés au **IVème ventricule** ou sinus rhomboïdal. Vue du dessus, cette cavité a la forme d'un losange (rhombos, en grec = losange).

La cavité épendymaire du diencéphale est le **IIIème ventricule**.

Ces deux ventricules communiquent par l'**aqueduc de Sylvius**, correspondant au mésencéphale.

Le télencéphale se divise en deux hémisphères dont les cavités sont les Ier et IIème ventricules. Ces deux **ventricules latéraux** communiquent avec le 3ème ventricule par le trou de Monro.

Substance grise (cellules) et blanche (prolongements myélinisés) ne se répartissent pas aussi régulièrement dans l'encéphale que dans la moelle. Le cerveau et le cervelet possèdent notamment un cortex de substance grise; ailleurs, cette dernière

est groupée en noyaux entourés de substance blanche.

a. Le myélocéphale (arrière cerveau)

Les parois latérales et le plancher du myélocéphale s'épaississent et sont repoussées vers l'extérieur. Le plancher du myélocéphale devient, de ce fait, très volumineux et forme le **bulbe rachidien**. Le plafond s'élargit et devient plus mince. Il se réduit à une membrane fine: le voile médullaire postérieur. Vue de haut, elle est de forme triangulaire et percée de trois orifices: les orifices de Luschka et, en arrière, le trou de Magendie. Ces orifices font communiquer le IVème ventricule, et donc, le canal épendymaire, avec les espaces sous-arachnoïdiens.

On voit, de chaque côté du plancher du IVème ventricule deux bourrelets, séparés par un sillon. Le bourrelet externe, dérivé de la lame alaire du tube neural est l'aile blanche externe; le bourrelet interne, dérivé de la lame fondamentale est l'aile blanche interne. L'aile blanche externe est séparée de l'interne par l'aile grise, qui provient du sulcus limitans.

Les noyaux des IX, X, XI et XIIème paires de nerfs crâniens se trouvent dans la paroi ventrale du bulbe.

Outre l'entièreté du bulbe rachidien, formé par le plancher et les parois du myélocéphale, les **pédoncules cérébelleux postérieurs** sont également formés par cet élément.

b. Le métencéphale

Le plancher du métencéphale forme la protubérance annulaire ou pont de Varole. Le plancher du IVème ventricule montre de chaque côté des dérivés des lames alaires et fondamentales, qui ont subi les mêmes déplacements qu'au niveau du myélocéphale. Ces dérivés ont, en dehors, le locus coeruleus (lame alaire) et en dedans l'éminentia teres (lame fondamentale).

La cavité du métencéphale est le **IVème ventricule**.

Les noyaux des V, VI, VII et VIIIème paires de nerfs crâniens se situent dans la protubérance annulaire.

Les parois du métencéphale forment les **pédoncules cérébelleux moyens et antérieurs**.

Le plafond est à l'origine du **cervelet**. Cet organe est issu de trois ébauches: une moyenne, constituée par un épaississement transversal du plafond et deux latérales, formées par l'extrémité supérieure des parois.

L'ébauche moyenne est à l'origine du vermis. C'est la seule que l'on observe chez les oiseaux dont le cervelet est constitué uniquement par cet élément.

Les deux ébauches latérales forment les hémisphères cérébelleux; elles évoluent plus tard que le vermis.

La partie du plafond du métencéphale qui ne forme pas le cervelet constitue le voile médullaire antérieur.

L'accroissement en volume du cervelet fait basculer cet organe en arrière. Il forme une saillie sur le sommet de la tête qui est recouverte, plus tard, par des éléments du télencéphale.

c. Le mésencéphale

La troisième vésicule se développe peu. Les lames fondamentales forment les **pédoncules cérébraux**; les lames alaires sont à l'origine des **tubercules quadrijumeaux**. Entre les pédoncules, on trouve l'espace perforé postérieur.

La cavité épendymaire, vu l'augmentation de volume des pédoncules cérébraux, se rétrécit au niveau du mésencéphale, pour former l'**aqueduc de Sylvius**.


Les noyaux des III et IVèmes paires de nerfs crâniens sont d'origine mésencéphalique.

d. Le diencéphale

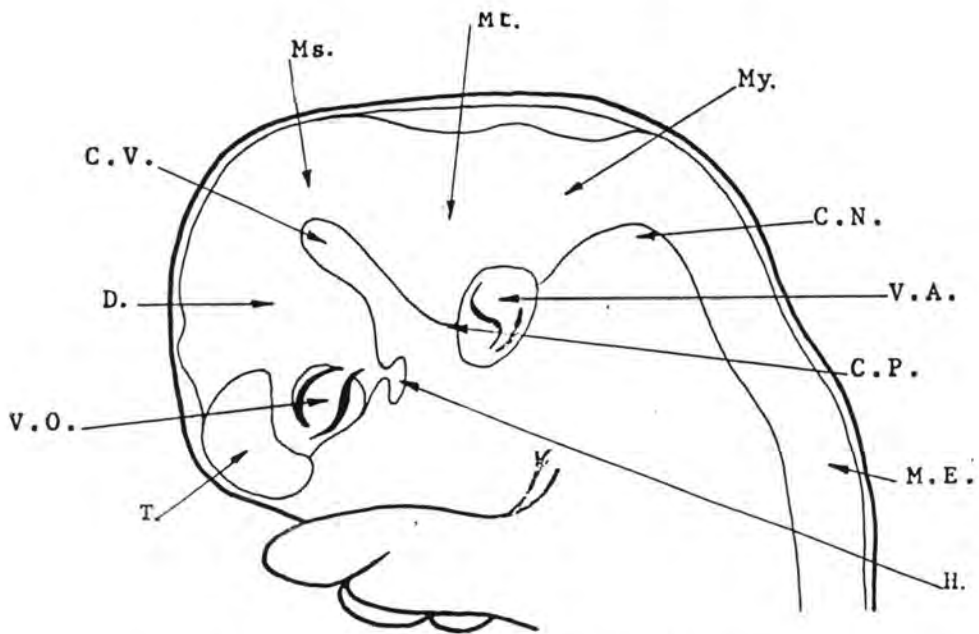
Avant que la vésicule prosencéphalique ne se divise en deux, ses parois s'évagincent pour former les vésicules optiques qui se pédiculisent pour entrer en relation avec des éléments ectoblastiques. La vésicule optique donne naissance à la partie nerveuse du globe oculaire, au nerf optique et au chiasma optique (voir p. 171).

Les parois du diencéphale augmentent en volume et les lames alaires donnent de gros noyaux de substance grise qui constituent le thalamus (ou couche optique!). Le thalamus se prolonge en arrière par le métathalamus qui forme le pulvinar et les corps genouillés.

Le sulcus limitans devient le sillon de Monro. Il s'incurve vers le bas, faisant diminuer l'importance de la lame fondamentale et rejoint celui du côté opposé au-dessus du chiasma optique.



a. Embryon de cheval de 27 jours

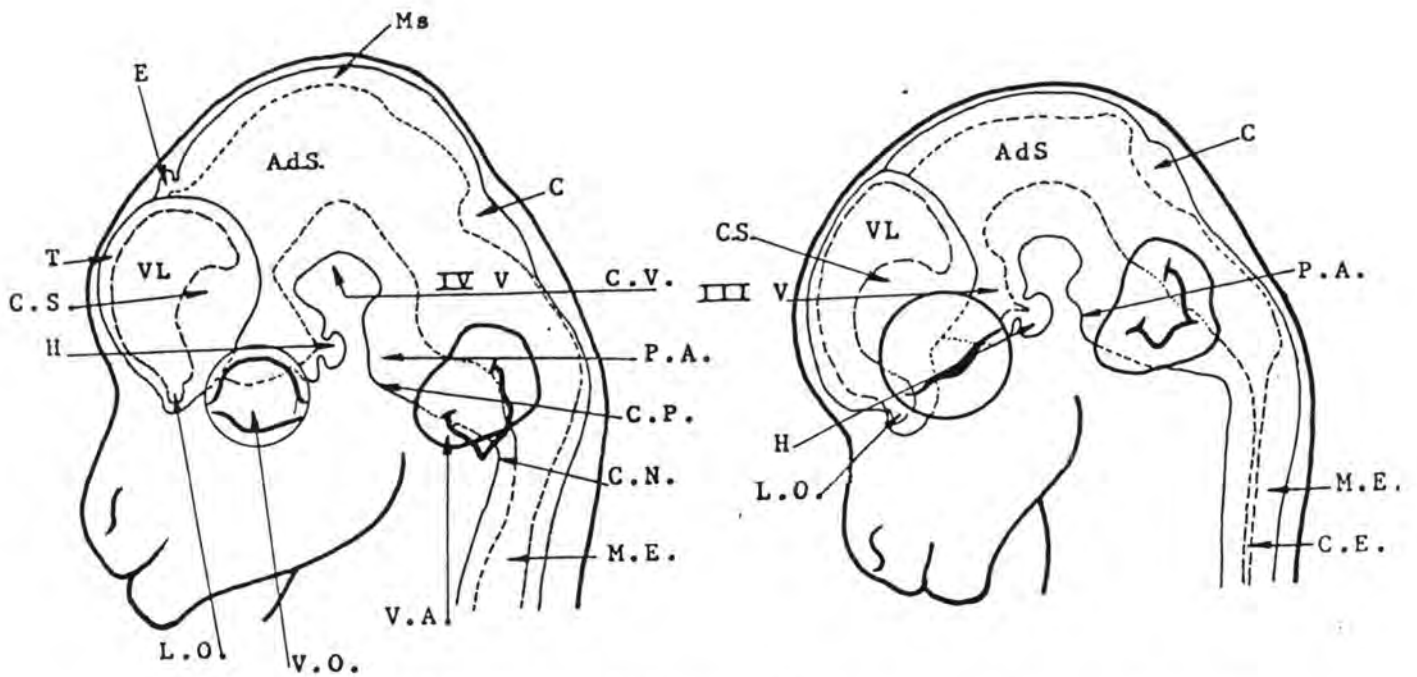


b. Embryon de cheval de 30 jours

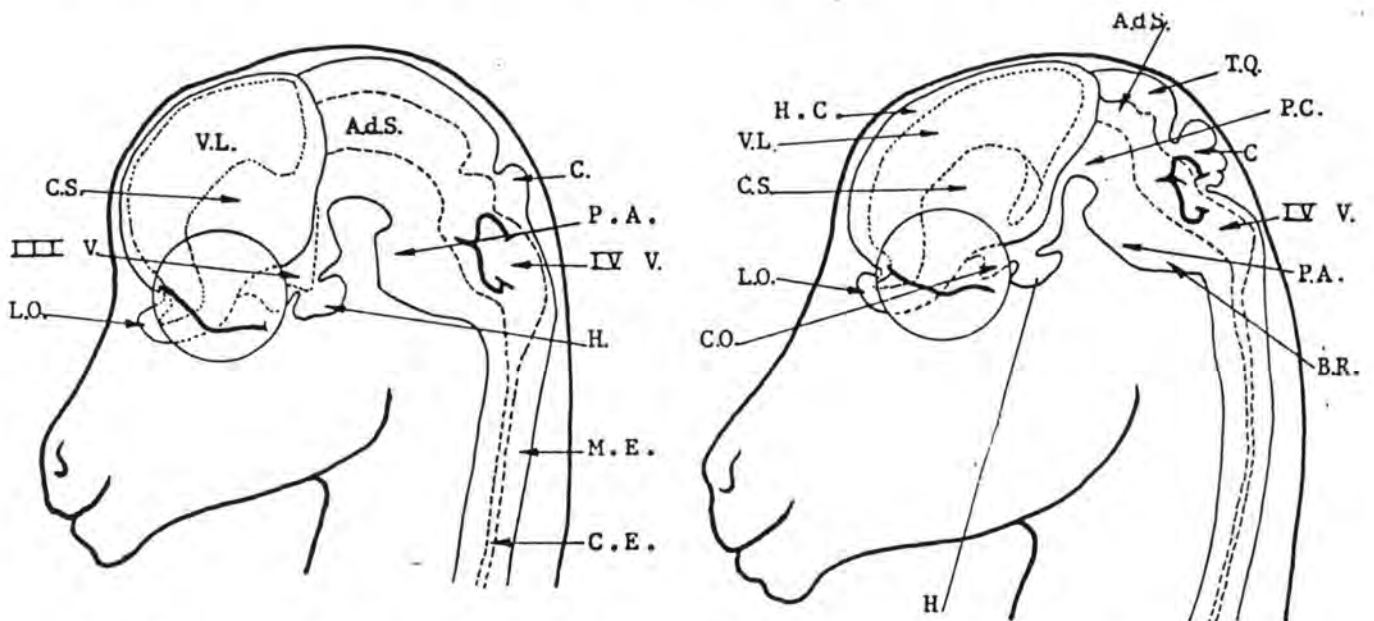
T : télencéphale
 D : diencéphale
 Ms : mésencéphale
 Mt : métencéphale
 My : myélocéphale
 E : épiphyse
 C : cervelet
 CS : corps strié
 LO : lobule olfactif

M.E. : moelle épinière
 V.O. : vésicule optique
 C.N. : courbure nuchale
 C.P. : courbure pontique
 VL : ventricule latéral
 CE : canal épendymaire
 PA : protubérance annulaire
 TQ : tubercules quadrijumeaux

C.V. : courbure du vertex
 H : hypophyse
 IV V : quatrième ventricule
 Ad S : aqueduc de Sylvius
 III V : troisième ventricule
 PC : pédoncule cérébral
 BR : bulbe rachidien
 CO : chiasma optique
 HC : hémisphère cérébral



c. Embryon de cheval de 36 jours d. Embryon de cheval de 50 jours



e. Embryon de cheval de 55 jours f. Embryon de cheval de 70 jours

Fig. 67 a, b, c, d, e et f :

DEVELOPPEMENT EMBRYONNAIRE DU S. N. CENTRAL DU CHEVAL.

(d'après R. TAGAND et R. BARONE (1962), Névrxaxx et Mxxninges, in Anatomie des Equidxx Domestiques, xxditxx par R. BARONE, Laboratoire d'Anatomie, Ecole Nationale Vxxtxxrinaire, xxd., Lyon, Tome III, Fasc. 1, pp. 34, 36 et 44)

Le sillon de Monro sépare le thalamus de l'hypothalamus, formé par les lames fondamentales et le plancher du diencéphale. Outre le chiasma optique, il comprend une masse grise, le tuber cinereum, creusé d'un diverticule du IIIème ventricule, l'infundibulum, et donnant attache à la tige pituitaire qui suspend l'hypophyse. En arrière, dans l'espace interpédonculaire, on distingue le tubercule mamillaire.

La cavité épendymaire diencéphalique est le IIIème ventriculaire; sa paroi antérieure est la lame terminale; il communique avec les ventricules latéraux par le trou de Monro. Il se dilate fortement dans le plan sagittal.

Le toit reste mince et membraneux. Il entre en contact avec la pie-mère et ses vaisseaux pour former la toile choroïdienne. Sa partie postérieure donne naissance, sur la ligne médiane, à l'épiphyse et à la commissure blanche postérieure (épithalamus).

Alors que chez les Oiseaux et les Mammifères, l'épiphyse est un petit organe compact, il en est autrement chez certains vertébrés. Le processus pinéal peut prendre la forme d'un long pédicule terminé par un renflement qui atteint le tégument de la voûte crânienne, perforée à cet endroit d'un trou, le trou pariétal. C'est le cas chez des Lacertiliens (*Lacerta lepida*: lézard ocellé des régions méditerranéennes), chez les Rhynchocéphales (*Sphenodon punctatus*: Hatteria de la Nouvelle-Zélande) et chez des Cyclostomes fossiles du Silurien et du Dévonien (*Cephalaspis*). Les écailles qui recouvrent le trou pariétal de ces animaux sont transparentes et forment une sorte de cornée. La partie distale du renflement devient un cristallin et la partie opposée à cette lentille se transforme en rétine. L'organe ou oeil pinéal ainsi constitué, s'il ne fonctionne pas comme un organe visuel, renseigne l'animal sur les variations d'insolation et de température.

Le pédicule ressemble à un nerf (nerf pinéal ou parapi-néal) et entre en connexion avec un noyau du thalamus. Postiglioni-Grimaldi a étudié en Uruguay des pièces provenant d'un Boeuf de race Hereford et a montré, à la lumière de données d'embryologie comparée que cet animal possédait un oeil pinéal dans la région frontale. Cet oeil aurait communiqué au moyen d'un nerf pinéal avec la cavité crânienne par des conduits osseux particuliers; sa vascularisation aurait été assurée par le trou sus-orbitaire.

L'hypophyse naît à partir d'une évagination du plancher du diencéphale, l'infundibulum. Celui-ci d'abord creux, se remplit de cellules nerveuses et s'isole presque totalement du plancher, sauf au niveau de la tige pituitaire. Cet ensemble

forme le lobe postérieur ou lobe nerveux de l'hypophyse.

L'épiblaste du plafond du stomodéum, en avant de la membrane pharyngienne s'invagine; cette invagination s'appelle la poche de Rathke; elle est située antérieurement, par rapport à l'ébauche neuro-hypophysaire et se dirige vers elle, en s'enfonçant dans le mésenchyme. Elle s'isole progressivement du reste de l'épiblaste et forme le lobe antérieur ou glandulaire de l'hypophyse.

Le lobe intermédiaire, peu développé en général, se développe aussi aux dépens de la poche de Rathke.

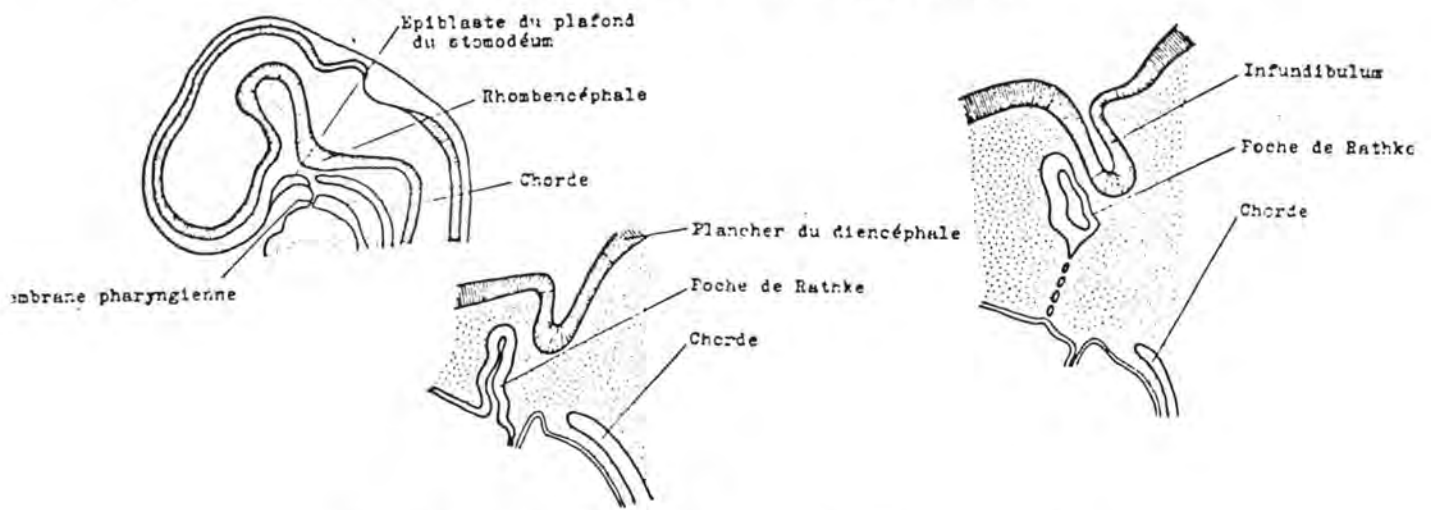


Fig. 68: DEVELOPPEMENT DE DE L'HYPOPHYSE

(d'après M. AUROUX et P. HAEGEL (1974), Organogenèse, in Embryologie Travaux Pratiques et Enseignement Dirigé, édité par H. TUCHMANN-DUPLESSIS, 2ème éd., Masson, éd., Fasc. 3, pp. 120 et 121.)

e. Le télencéphale

La vésicule télencéphalique est d'abord unique; elle s'étend ensuite sur les côtés par deux évaginations qui prennent une extension considérable et deviennent les ventricules latéraux dont les parois fournissent le matériel d'édification des hémisphères cérébraux. Les ventricules communiquent entre eux et avec le troisième ventricule par le trou de Monro. La portion antérieure de la paroi du télencéphale, sur la ligne médiane, devient la lame terminale au-devant du trou de Monro. Elle donne naissance aux organes interhémisphériques.

Les deux hémisphères cérébraux qui couvrent les

ventricules latéraux croissent rapidement en haut, en dehors et surtout en arrière, jusqu'à recouvrir le mésencéphale. Elles se rapprochent l'une de l'autre sur le plan médian; la séparation étant la scissure interhémisphérique.

De la face antéro-inférieure de chaque hémisphère, un bourgeon se dirige vers l'avant, la tige olfactive. Elle est d'abord creuse et sa cavité communique avec celle du ventricule correspondant. Par après, elle se remplit de tissu nerveux et son extrémité se renfle en un **lobule olfactif**, porté par un pédoncule du même nom.

Les hémisphères augmentent en volume. Leur face latéro-ventrale s'épaissit en une masse grise: le **ganglion basal**. Ce ganglion basal s'étend rapidement et devient le corps strié. Dès les premiers stades du développement du télencéphale vers l'arrière, le corps strié recouvre en partie le thalamus et s'y soude pour former le corps (ou le ganglion) opto-strié. La substance grise du ganglion basal, d'autre part, est divisée par des tractus de substance blanche en noyau caudé, noyau lenticulaire et claustrum.

A la partie antérieure du plafond du diencéphale, se produit une prolifération de tissu conjonctif fort vascularisé qui ébauche la toile choroïdienne. Ses bords refoulent la paroi interne du ventricule latéral pour faire saillie sur son plancher, c'est la formation des plexus choroïdes cérébraux.

Les **ventricules latéraux** se modèlent sur le développement des hémisphères. Le développement des ganglions basaux leur donne une incurvation à concavité ventrale. Le trou de Monro est rétréci par la formation des organes interhémisphériques et refoulé en bas et en avant. Le ventricule se prolonge dans la cavité du pédoncule olfactif, en avant; d'autre part, derrière le ganglion basal, il s'incurve en un prolongement sphénoïdal sur le plancher duquel fait saillie la corne d'Amont.

Les parois latérale, dorsale et médiale des hémisphères évoluent plus tardivement pour donner naissance au **cortex cérébral** (ou manteau, ou pallium). La partie de la surface hémisphérique située en regard du ganglion basal se développe peu et reste en dépression; c'est la vallée de Sylvius autour de laquelle le télencéphale, au cours de sa croissance, semble tourner. On reconnaît le lobule piriforme (ou lobule de l'hippocampe) qui borde en arrière la vallée de Sylvius. A sa face interne, se creuse une scissure, la scissure de l'hippocampe qui refoule à l'intérieur du ventricule latéral une partie de sa paroi; cette partie qui fait saillie dans la cavité ventriculaire a reçu le nom de corne d'Ammon (ou hippocampe).

Une scissure antéro-postérieure isole le lobule olfactif, son pédoncule, ses racines et le lobule piriforme, du reste du pallium, c'est la scissure rhinale. Les éléments situés en dedans de cette scissure constituent le rhinencéphale; ceux situés en dehors de cette scissure forment le néopallium.

Plus tard, le néopallium montre une série de circonvolutions séparées par des dépressions.

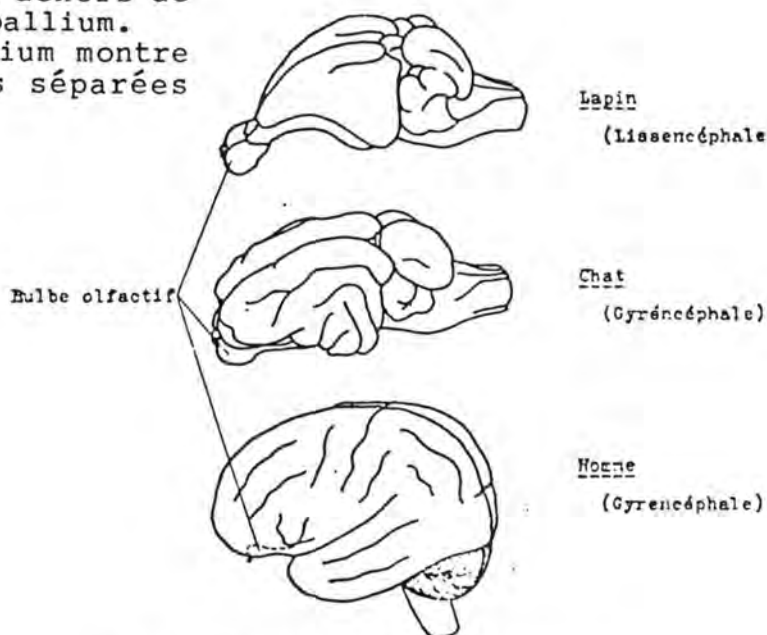


Fig. 70: COMPARAISON ENTRE L'ENCEPHALE DU LAPIN, DU CHAT ET DE L'HOMME

(d'après M. AUROUX et P. HAEGEL (1974), Organogenèse, in Embryologie, Travaux Pratiques et Enseignement Dirigé, édité par H. TUCHMANN-DUPLESSIS, 2ème éd., Masson, éd., Fasc. 3, p. 60).

Chez les Oiseaux, les Rongeurs, les Chauve-souris et certains Primates (Singe-écureuil), les hémisphères restent lisses; ces espèces font partie des lissencéphales. Chez les ongulés, les carnivores et les primates, des plis apparaissent sur les hémisphères; ces espèces sont appelées gyrencéphales. Ces plis augmentent considérablement la surface et sont à l'origine de l'inégalité de surface entre la boîte crânienne et le cortex télencéphalique.

La lame terminale donne naissance à une volumineuse masse située entre les deux hémisphères. Dans celle-ci, s'édifient les organes interhémisphériques, commissure blanche antérieure, corps calleux et trigone. Entre ces deux derniers persiste une masse cellulaire étirée en une lame interventriculaire, le septum lucidum.

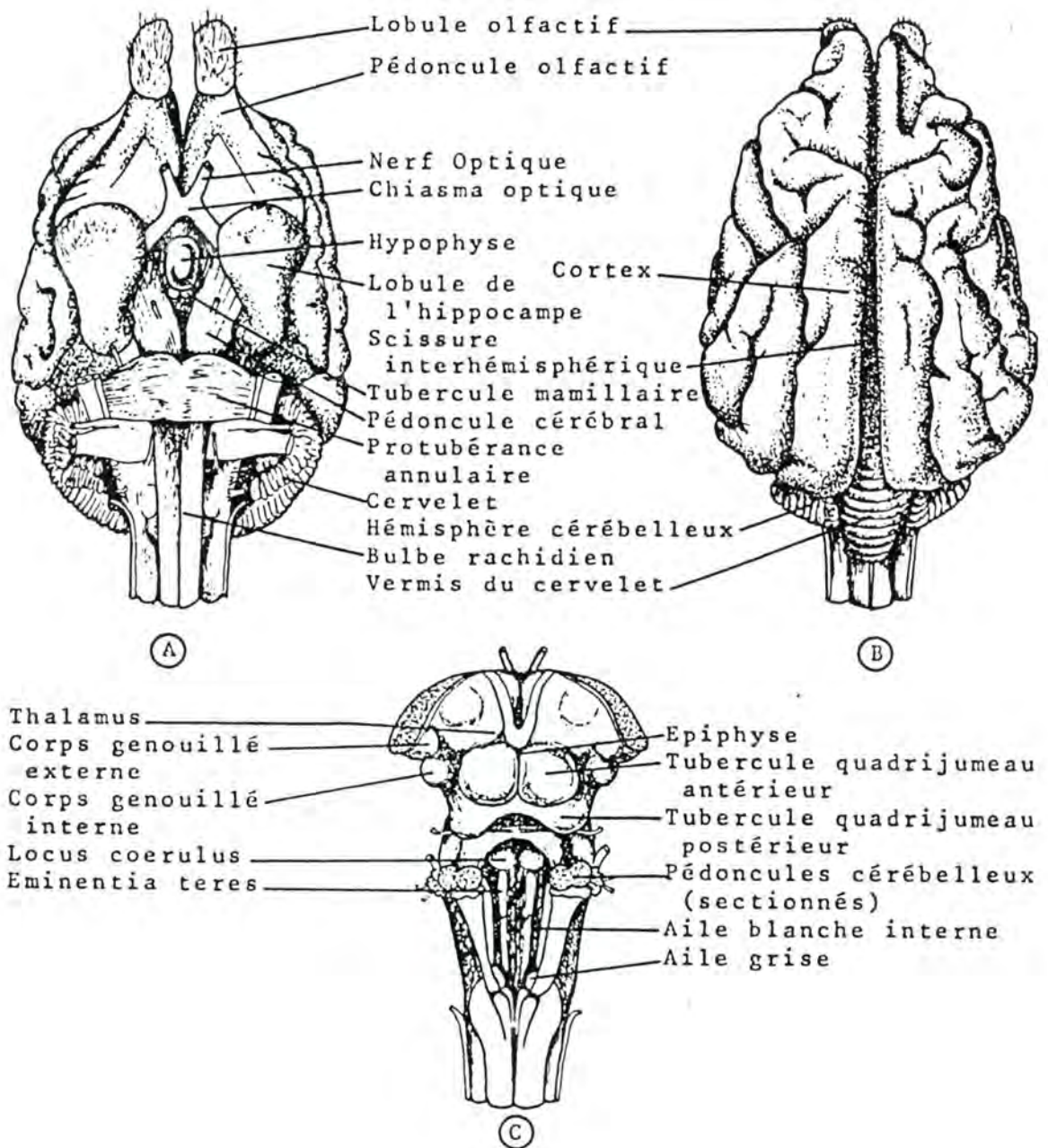


Fig. 69 :

ENCEPHALE DU CHIEN.

A : - Face inférieure de l'encéphale du chien

B : - Face supérieure de l'encéphale

C : - Face supérieure du tronc cérébral

(d'après E. BOURDELLE et C. BRESSOU (1953), Anatomie Régionale des Animaux Domestiques, J.B. Baillièrre, éd., Paris, Tome IV, p.

3. Anomalies du développement du système nerveux

a) Anomalies de la moelle épinière

Par une induction incorrecte du chordoblaste ou par des facteurs propres au neuroblaste lui-même, il peut arriver que la gouttière neurale ne se ferme pas. Ce défaut peut siéger sur toute la longueur ou être limité à une partie.

Comme la formation du tube neural conditionne la constitution de l'arc vertébral, toute anomalie du premier aura des répercussions sur le second.

On désigne par le terme de spina bifida (qui veut dire que le corps vertébral n'est pas surmonté par un arc mais par deux lames incomplètes en forme d'épines) une série de malformations de la moëlle de degrés divers.

a. spina bifida typique

Le canal vertébral est ouvert par manque de fermeture de l'arc vertébral; le tube neural n'est pas fermé; le tissu nerveux est en continuité avec le revêtement cutané; le canal épendymaire est ouvert à l'extérieur et laisse couler le liquide céphalo-rachidien. Par contre, généralement, les espaces sous-arachnoïdiens sous-jacents au tissu nerveux sont gorgés de ce liquide et projettent les éléments nerveux au dehors. On parle de myélocèle si le phénomène est localisé et de rachischisis s'il s'étend à toute la longueur du tube neural.

b. méningocèle

Le tube neural s'est fermé mais de façon imparfaite; la moëlle est normalement constituée mais l'induction de la fermeture de l'arc vertébral a été défectueuse. Les méninges sont herniées par l'orifice du canal vertébral. La peau est à ce niveau mince fragile et tuméfiée.

c. myélo-méningocèle

Il est équivalent au myélocèle avec en plus, une portion de la moëlle dans le contenu herniaire.

d. spina bifida occulta

Elle consiste uniquement en un manque de fusion des lames vertébrales sans anomalies nerveuses. Elle n'est pas reconnaissable extérieurement et est souvent décelée par hasard lors d'un examen radiographique.

b) Anomalies de l'encéphale

a. Anencéphalie

Elle résulte de la non-fermeture de la gouttière neurale au niveau encéphalique. La formation de la voûte crânienne étant subordonnée à la présence d'un tube neural normal, elle ne se ferme pas. On trouve une masse de tissu nerveux dégénéré exposé à l'extérieur, en continuité avec la peau. Le canal vertébral est généralement ouvert dans son segment cervical. Si l'anencéphalie est associée au rachischisis, on parle de craniorachischisis.

b. Encéphalocèle

Il se produit lorsque la fermeture de la gouttière neurale au niveau de l'encéphale, présente des déficiences localisées. La voûte crânienne montre un orifice par lequel se hernient sous la peau soit les méninges (méningocèle) soit les méninges et les éléments nerveux (méningo-encéphalocèle) soit les méninges, des éléments nerveux et une partie d'un ventricule épendymaire (méningo-hydroencéphalocèle).

c. Microcéphalie

Le développement de l'encéphale s'arrête plus tôt que prévu et on rencontre un cerveau de volume réduit dans une boîte crânienne de petite taille.

d. Hydrocéphalie

Elle consiste en une accumulation anormale du liquide céphalo-rachidien dans les ventricules (hydrocéphalie interne) ou dans les espaces sous-arachnoïdiens entre l'encéphale et la duremère (hydrocéphalie externe).

Le liquide céphalo-rachidien est sécrété par les cellules épendymaires qui tapissent les parois ventriculaires et les plexus choroïdes. Lorsque l'aqueduc de Sylvius est obturé, il ne peut plus s'écouler vers les espaces sous-arachnoïdiens (par les orifices de Luschka et de Magendie) et être résorbé par le système veineux.

L'hydrocéphalie s'accompagne d'un élargissement de la voûte crânienne (crâne bombé). L'encéphale est de plus en plus repoussé en arrière et tend à s'engager dans le trou occipital.

Cette anomalie se rencontre chez le chien (Chihuahua), le cheval, le mouton, le porc (Yorkshire) et le bovin (Holstein, Hreford, Ayrshire, Guernesey, Dexter).

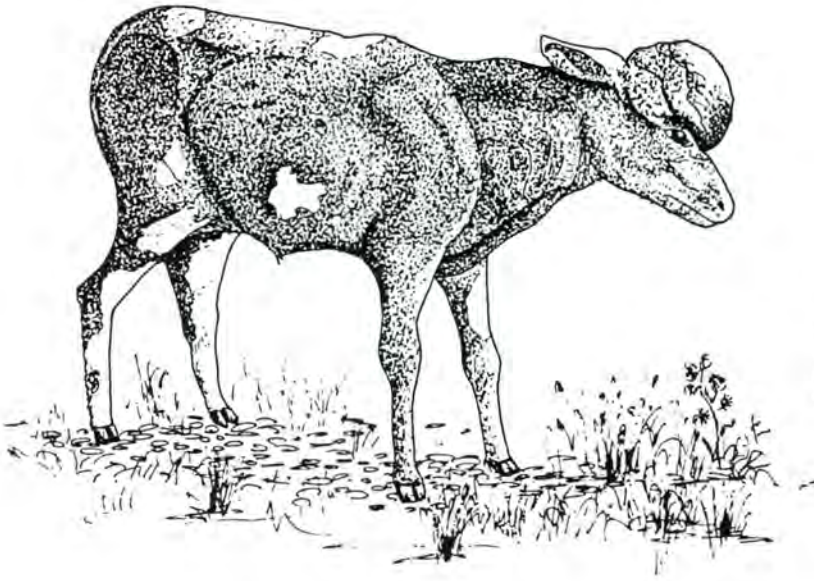


Fig. 71 :
HYDROCEPHALIE CHEZ LE VEAU.

e . Agénésie du cervelet

C'est l'absence de développement du cervelet ou son développement incomplet (hypogénésie). Les carnivores domestiques (surtout le chat) et certaines races de bovidés (Guernesey, Holstein Jersey, Aberdeen-Angus, Hereford, Shorthorn) présentent ce type d'anomalie.

f . Lissencéphalie

Il peut se produire que les circonvolutions soient absentes ou en nombre limité. Cette anomalie est rare ; on l'a observée chez l'homme, le chat et le chien (Lhasa Apso).

K/ ORGANOGENESE DES ORGANES DES SENS

Un individu s'adapte à une situation donnée grâce à l'interaction existant entre ses organes sensoriels, qui recueillent l'information concernant cette situation et son système nerveux qui l'analyse. L'interaction neuro-sensorielle s'est développée au cours de l'évolution des espèces et au cours du développement embryonnaire grâce aux connexions existant entre les organes des sens et l'appareil nerveux. Ces deux éléments dérivent, en effet du même feuillet embryonnaire, l'ectoblaste.

Chez les Helminthes, on constate que certaines cellules neuro-sensorielles forment des groupements, appelés placodes, inclus dans le tégument épiblastique. Ces placodes consistent en organes sensoriels primitifs.

Chez les Vertébrés, les placodes sensorielles sont également des épaissements localisés de l'épiblaste. Elles se localisent au niveau céphalique. Successivement apparaissent une placode optique ou cristallinienne, une placode otique ou auditive et enfin, une placode olfactive.

1. Sens de l'olfaction

Les placodes olfactives apparaissent sur le bourgeon frontal (voir plus haut). Elles s'invaginent en direction de l'encéphale. Ces cellules donnent naissance à des axones qui entrent en contact avec les zones olfactives du télencéphale et y induisent la formation des lobules olfactifs. L'ethmoïde se développe dans le mésenchyme séparant les lobules de l'épithélium olfactif, à partir d'une ébauche cartilagineuse qui s'édifie autour des filets du nerf olfactif.

2. Sens de la vue

Au moment de la fermeture du neuropore antérieur, à la base du futur prosencéphale, apparaît, de chaque côté, une évagination qui donne naissance à une vésicule optique reliée au diencephale par un pédoncule optique. La vésicule grossit et s'invagine de dehors en dedans et de bas en haut, constituant, ainsi, une cupule optique à deux feuillets. La cavité de la vésicule persiste un certain temps puis devient virtuelle; c'est l'espace rétinien qui permet d'expliquer le décollement pathologique de la rétine. Le bord inférieur de la cupule est échancré par le mouvement de l'invagination; l'échancrure se poursuit à la face inférieure du pédoncule optique. Elle forme la fente colobomique dans laquelle se glisse l'artère hyaloïde. La persistance de la fente colobomique est une malformation congénitale connue sous le nom de colobome. Elle est généralement limitée à l'iris.

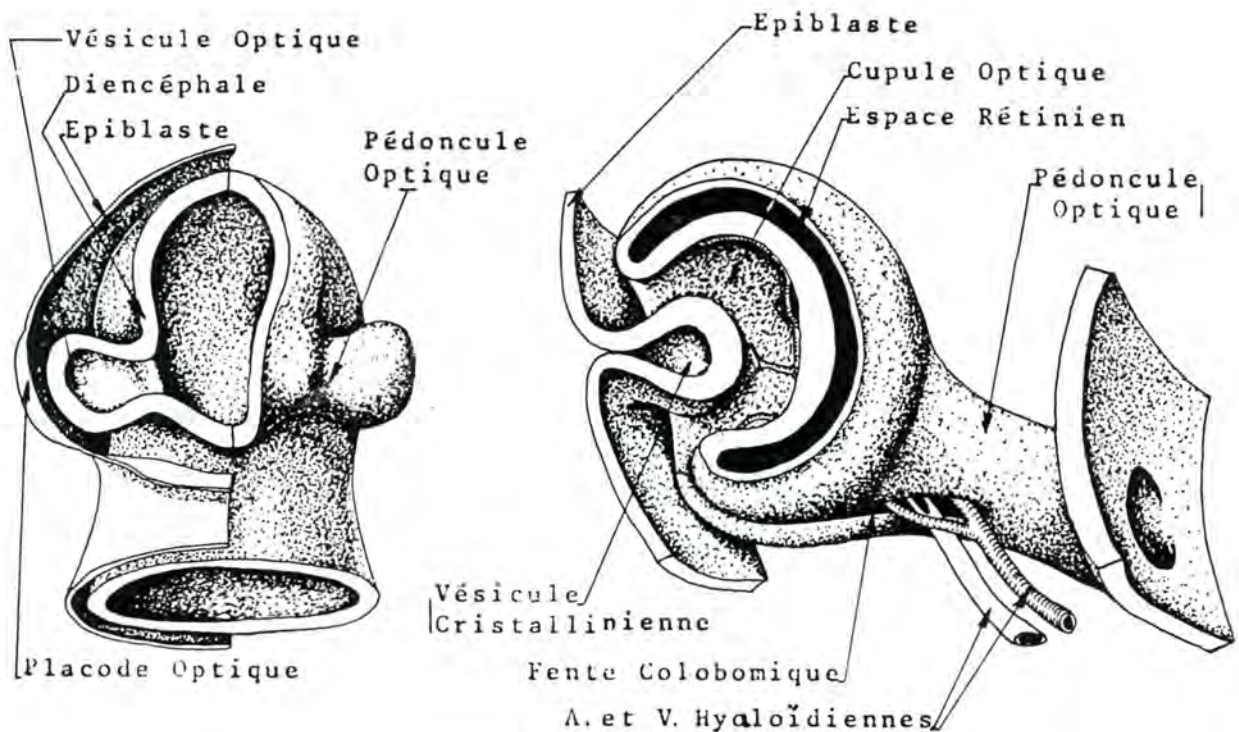


Fig. 72. : PLACODE ET VESICULE OPTIQUE, FENTE COLOMBOMIQUE
 (d'après M. AUROUX et P. HAEGEL (1974), *Organogenèse, in Embryologie, Travaux Pratiques et Enseignement Dirigé*, édité par H. TUCHMANN-DUPLESSIS, 2ème éd., Masson, éd., Fasc. 2, pp. 98 et 99).

a) Formation du cristallin

La placode optique ou cristallinienne est un épaississement de l'épiblaste en regard de la vésicule optique. Elle se déprime, forme un vésicule cristallinienne qui pénètre dans la cupule optique et se sépare dans l'épiblaste. Elle possède un feuillet antérieur mince et un feuillet postérieur, épais. Les cellules de ce dernier s'allongent, émettent des fibres et perdent leur noyau. Les fibres font saillie dans la cavité de la vésicule et la font peu à peu disparaître. Les fibres du centre du cristallin (appelé noyau) deviennent transparentes et cette différenciation tissulaire se propage vers la périphérie. Le cristallin est d'abord sphérique; sa forme évolue ensuite vers celle d'une lentille biconvexe.

b) Formation de la rétine et de l'iris

Le feuillet externe de la cupule optique, très mince, devient l'épithélium pigmenté de la rétine qui s'applique sur la choroïde. Le feuillet interne forme la rétine optique en s'épaississant; on y reconnaît progressivement les neuf couches cellulaires.

Dans la partie antérieure de l'oeil embryonnaire, la cupule optique tend à se fermer en avant du cristallin. Elle délimite ainsi l'orifice pupillaire; à ce niveau, elle forme l'iris. Le feuillet externe en forme l'épithélium pigmenté, l'interne donne sa couche postérieure, non pigmentée.

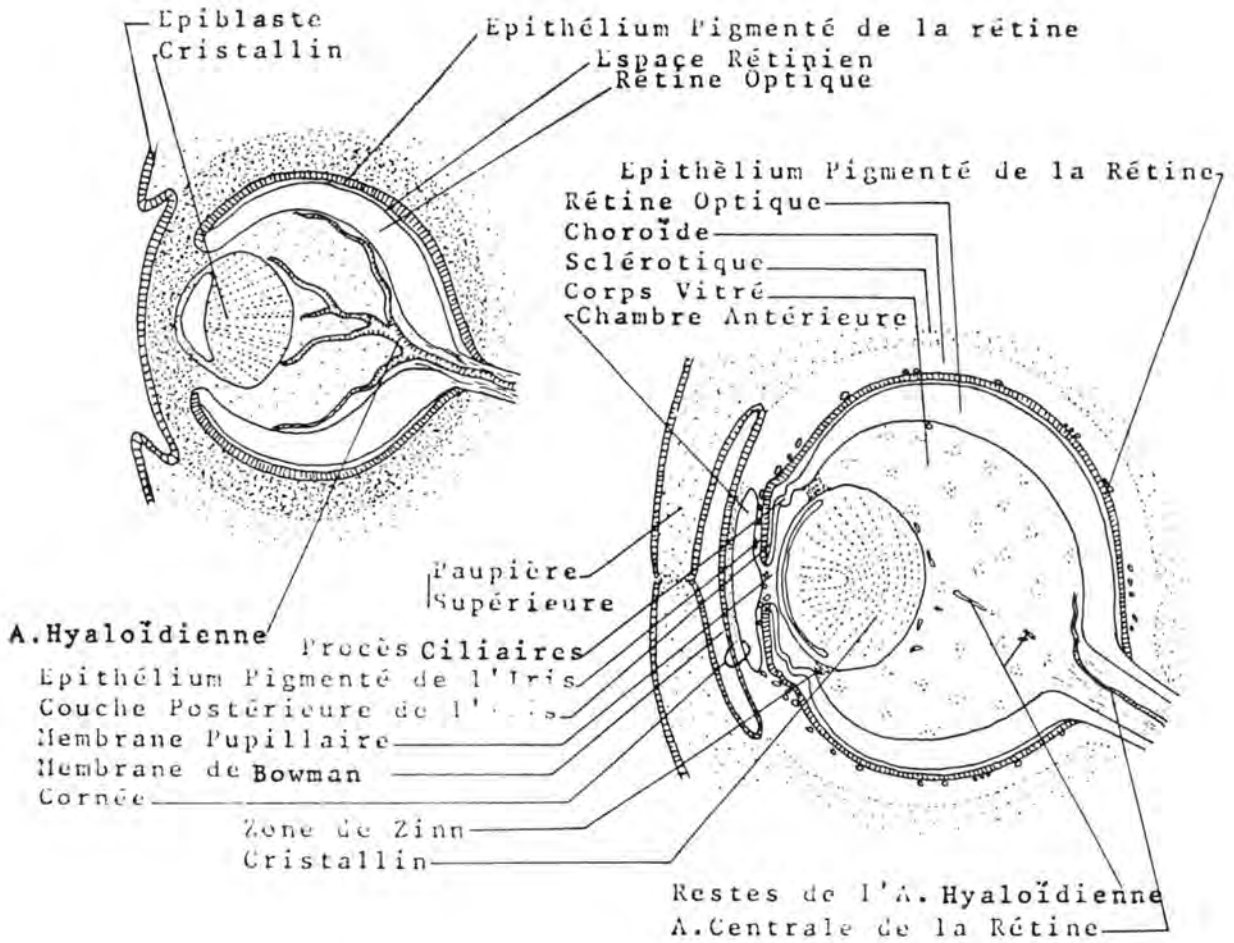


Fig. 73. : FORMATION DE L'OEIL

(d'après M. AUROUX et P. HAEGEL (1974), Organogenèse in Embryologie, Travaux Pratiques et Enseignement Dirigé, édité par H. TUCHMANN-DUPLESSIS, 2ème éd., Masson, éd., Fasc. 2, p. 101).

c) Formation du nerf optique

Le pédoncule optique se ferme en englobant l'artère

hyaloïdienne, future artère centrale de la rétine. Il est colonisé peu à peu par des fibres nerveuses (axones) provenant de cellules rétiniennes (cellules ganglionnaires) qui s'entrecroisent partiellement au niveau du chiasma optique et gagnent par les bandelettes optiques, les corps genouillés.

d) Formation du corps vitré

En même temps que des vaisseaux, le mésenchyme pénètre dans la fente colobomique et s'enfonce dans la cupule optique. Lorsque la fente se ferme, la portion de l'artère hyaloïdienne qui se trouve dans la cupule régresse et disparaît, tandis que sa portion intrapédonculaire donne l'artère centrale de la rétine. Le mésenchyme de la cupule se ramollit et devient gélatineux, formant le corps vitré.

Chez les Oiseaux (et aussi chez les Reptiles et les Poissons), un prolongement de la choroïde pénètre par la fente colobomique et s'enfonce dans le corps vitré sous la forme d'une lamelle très vascularisée, possédant des propriétés érectiles, c'est le peigne.

e) Formation des procès ciliaires

En arrière de l'iris, au niveau de l' "ora serrata", le mésenchyme forme des replis qui soulèvent les 2 feuillets rétiniens, ce sont les procès ciliaires. Entre ces derniers et le cristallin, un ensemble de fibres forme un ligament annulaire qui relie ces deux éléments, c'est la zone de Zinn.

f) Formation de la choroïde et de la sclérotique

La choroïde (membrane vasculaire) et la sclérotique (membrane fibreuse) qui est plus externe, sont analogues respectivement à la pie-mère et à la dure-mère. Elles se forment aux dépens du mésenchyme.

g) Formation de la cornée

Le tissu mésenchymateux dont est issue la sclérotique se continue en avant du cristallin, et, à cet endroit, donne le tissu propre de la cornée qui devient progressivement transparent. Il est recouvert par l'épiblaste qui devient aussi transparent et forme la membrane de Bowman.

h) Formation des chambres de l'oeil

La chambre antérieure se forme du fait de la séparation entre la cornée et l'iris. Elle est limitée en arrière par une fine couche de mésenchyme recouvrant l'épithélium pigmenté de

l'iris, passe en avant du cristallin et devient la membrane pupillaire, qui ferme l'orifice pupillaire et qui se résorbe avant la naissance.

La chambre postérieure se situe entre l'iris, la zone de Zinn et le cristallin. Elle se forme par la séparation progressive de ces éléments.

i) Formation des paupières

Les paupières sont constituées par deux replis cutanés, l'un supérieur, l'autre inférieur qui se soudent, fermant ainsi un sac conjonctival clos. Ces replis se séparent avant ou peu après la naissance.

3. Anomalies du développement de l'oeil

a) Cyclopie

Présence d'un oeil unique ou de deux yeux plus ou moins fusionnés sur la ligne médiane dans deux orbites fusionnés. Elle est associée à des malformations crânio-cérébrales.

b) Anophtalmie

Absence unilatérale ou bilatérale de tous les éléments de l'oeil. Les paupières et les muscles moteurs de l'oeil sont présents. Cette anomalie est rare parce que souvent un ou plusieurs constituants existent, plus ou moins développés. On a pu obtenir expérimentalement l'anophtalmie chez le Porc par carence en vitamine A. On la rencontre chez toutes les espèces.

c) Microphtalmie

Globe oculaire et cristallin de faible volume (jusque 1/3 du volume normal). Elle est rarement associée à d'autres anomalies de l'oeil. On la rencontre dans certaines races canines et bovines (notamment la Shorthorn).

d) Ankyloblépharon

Soudure des deux paupières. Chez le chien, l'ankyloblépharon est physiologique à la naissance; les paupières ne s'ouvrant que vers le 14ème jour de la vie.

e) Dermoïde cornéen

Présence d'une portion de peau munie de ses annexes et notamment de poils à la surface de la cornée; il se situe généralement sur le limbe scléro-cornéen; on le rencontre chez le Che-

val, le Bovin et le Chien. Des dermoïdes peuvent également se trouver sur la conjonctive.

f) Persistance de la membrane pupillaire

L'iris reste séparé de la chambre antérieure de l'oeil par la membrane pupillaire ou par des restes de celle-ci (formant un réseau de tissu conjonctif en avant du cristallin).

g) Aniridie

Absence d'iris; elle a été décrite chez le Cheval Ardenais.

h) Albinisme de l'iris

Manque de pigmentation de l'iris. S'il est total, on parle d'oeil vairon (Cheval Palomino).

i) Persistance de la fente colobomique

Non fermeture de la fente colobomique qui peut intéresser l'iris (cas le plus fréquent), le corps ciliaire, la choroïde, la rétine, ou le nerf optique (donnant dans ce cas, le rétinocèle).

j) Aphakie

Absence de cristallin. On l'a rencontrée chez des bovins de race Shorthorn.

k) Microphaxie

Cristallin anormalement petit.

l) Cataracte congénitale

Opacification congénitale du cristallin. Elle a été observée chez le Chien et le Chat, associée fréquemment à la persistance de la membrane pupillaire.

m) Régression incomplète de l'artère hyaloïdienne

Persistance de restes de l'artère au sein du corps vitré. Chez le Bovin, elle subsiste jusque environ l'âge de 2 ans et dans l'espèce chevaline, 25 % des poulains d'un an sont encore munis. Pour que la vision soit altérée, il faut que les reliquats soient importants.

n) Rétinocèle

Hernie de la rétine dans la sclérotique qui est plus mince à cet endroit. Elle est due à un manque de soudure local de la fente colobomique. Dans les cas où elle est très volumineuse, elle peut entraîner une protrusion du globe oculaire.

o) Atrophie rétinienne

Elle est d'origine génétique et a été décrite dans plusieurs races canines: Caniche, Berger écossais (Collie), Cocker, Labrador, Retriever, Bedlington Terrier.

4. Sens de l'audition et de l'équilibration

L'oreille de l'adulte se répartit en oreille externe, oreille moyenne et oreille interne. L'oreille externe et l'oreille interne dérivent de deux feuilletts: l'ectoblaste et le mésoblaste, tandis que l'oreille moyenne provient de l'entoblaste et du mésoblaste.

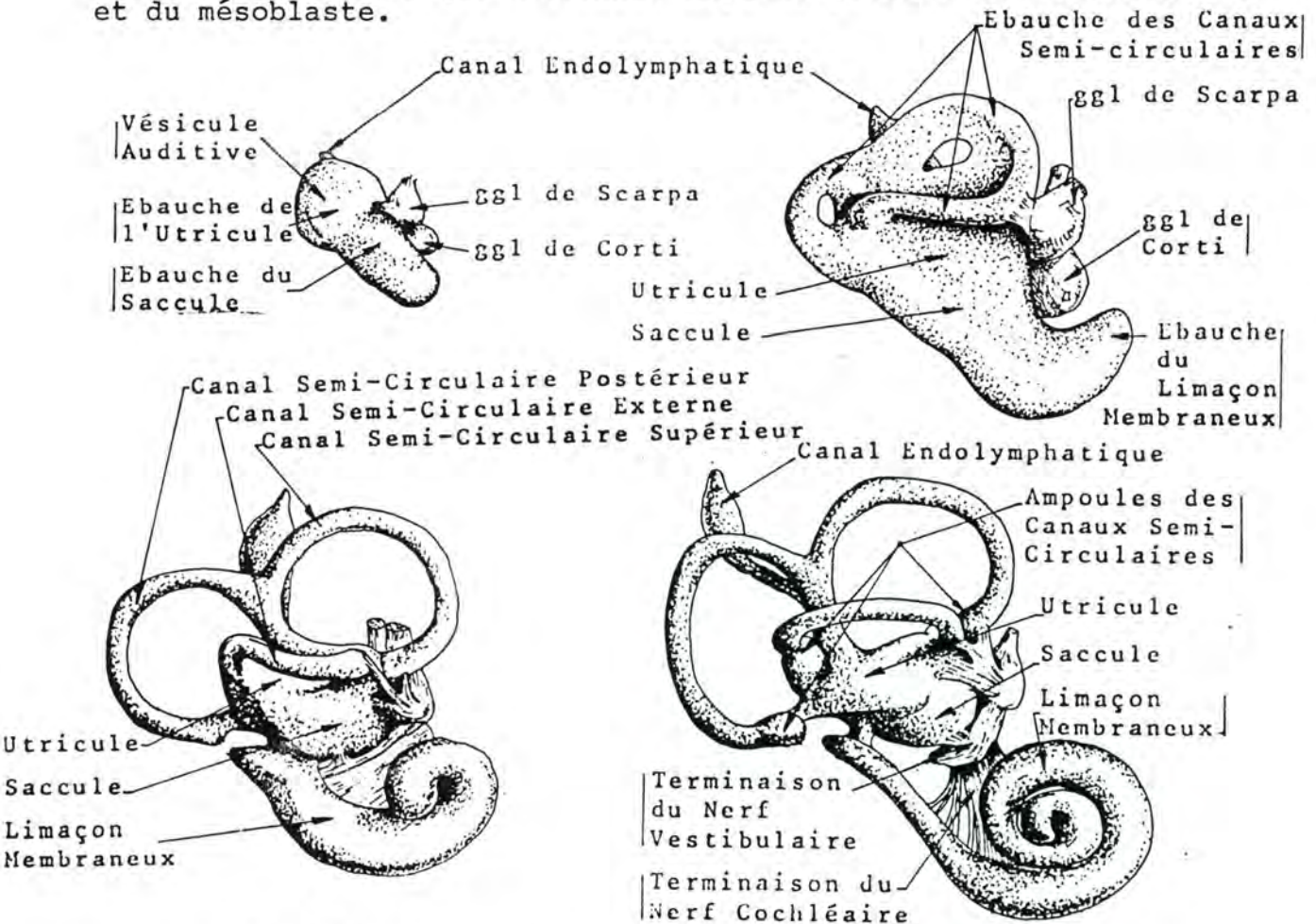


Fig. 74. : DEVELOPPEMENT DU LABYRINTHE MEMBRANEUX (d'après M. AUROUX et P. HAEGEL (1974), Organogenèse, in Embryologie, Travaux Pratiques et Enseignement Dirigé, édité par H. TUCHMANN-DUPLESSIS, 2ème éd., Masson, éd., Fasc. 3, p. 108).

L'utricule donne naissance à deux évaginations discoïdes et aplaties. La partie moyenne de ces disques se résorbe et seule persiste la bordure périphérique qui se transforme en anneau incomplet et creux, appelé **canal semi-circulaire**. La première ébauche est horizontale (canal semi-circulaire externe), la seconde est verticale et perpendiculaire au grand axe de l'embryon (canal semi-circulaire supérieur ou antérieur). Elle donne naissance à une troisième évagination qui évolue de la même façon que les deux premières; elle est verticale et parallèle au grand axe de l'embryon (canal semi-circulaire postérieur). Chaque canal communique par ses deux extrémités avec l'utricule; une des extrémités est renflée en ampoule. Le canal supérieur a son ouverture non-ampullaire commune avec celle du canal postérieur qui en est issu.

L'utricule, le saccule, le canal endolymphatique, le limaçon et les canaux semi-circulaires sont remplis d'endolymphe et constituent le **labyrinthe membraneux**.

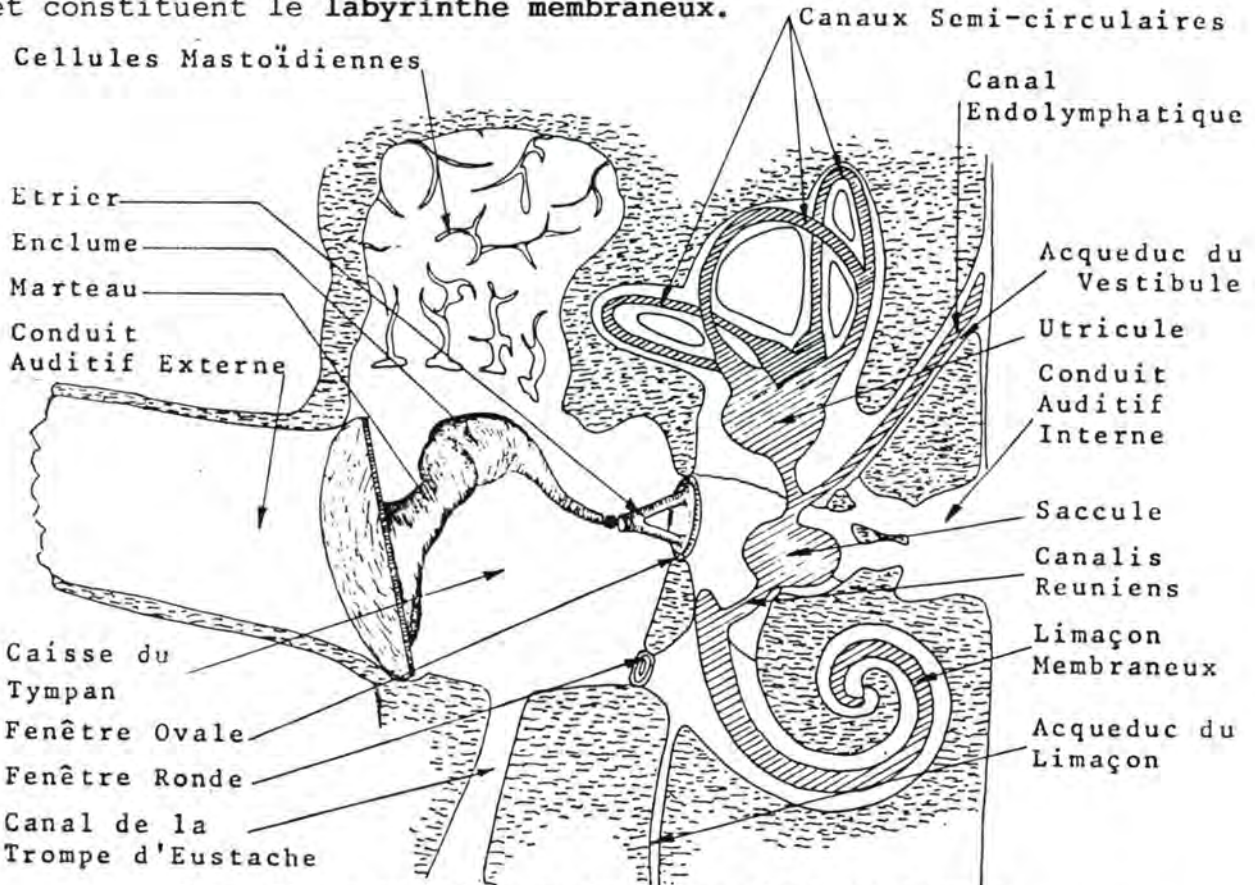


Fig. 75. : SCHEMA DE L'OREILLE A L'AGE ADULTE (d'après E. BOURDELLE et C. BRESSOU (1949), Equidés, Cheval-Ane-Mulet, in Anatomie Régionale des Animaux Domestiques, 2ème éd., J. B. Baillièrre et Fils, éd., Paris, Tome I, p. 248).

Dans le limaçon, des cellules sensorielles se groupent pour constituer l'organe de Corti; de celui-ci partent des fibres qui gagnent le ganglion de Corti qui reçoit la partie du nerf stato-acoustique (N.C. VIII) appelée cochélaire.

Dans le saccule, l'utricule et les canaux semi-circulaires, les cellules épithéliales se garnissent de cils et se rassemblent en taches acoustiques. Elles entrent en relation avec le ganglion de Scarpa qui est le point d'aboutissement de la partie du nerf stato-acoustique appelée nerf vestibulaire.

Le mésenchyme qui entoure le labyrinthe membraneux forme un cartilage qui s'ossifie pour devenir la portion du temporal appelée rocher. Cet os est creusé de cavités et de conduits qui correspondent au labyrinthe membraneux; ils ont reçu le nom de **labyrinthe osseux**. Entre les deux labyrinthes s'isole dans le mésenchyme un espace lacunaire formé d'un reticulum à larges mailles rempli d'un liquide appelé **pérlimpe**; ce sont les **espaces pérlimphatiques**.

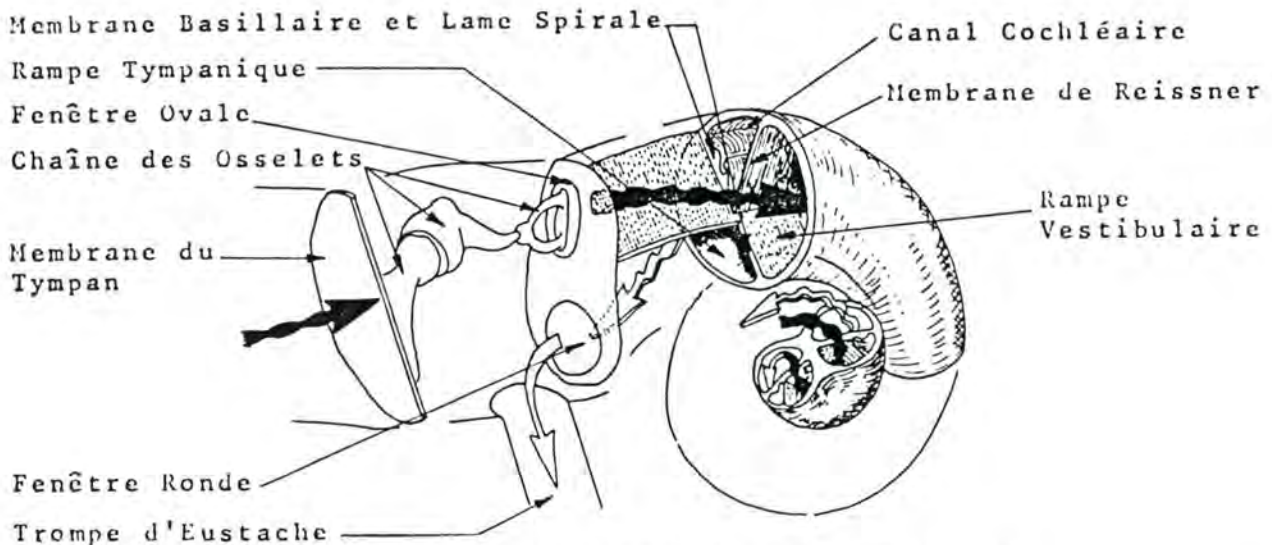


Fig.76 : SCHEMA DE LA TRANSMISSION DES VIBRATIONS.

(d'après M. AUROUX et P. HAEGEL (1974), Organogenèse, in Embryologie, Travaux Pratiques et Enseignement Dirigé, édité par H. TUCHMANN-DUPLESSIS, 2ème éd., Masson, éd., Fasc. 3, p. 114)

Nous trouverons, ainsi, un vestibule osseux (cavité comprenant l'utricule et le saccule), des canaux semi-circulaires osseux (contenant les canaux semi-circulaires membraneux) et un limaçon osseux.

Ce dernier est un canal hélicoïdal décrivant deux et demi à trois tours de spire. Les espaces pérlimphatiques qui lui correspondent sont divisés par une cloison (formée par une lame osseuse, la lame spirale et prolongée par une lame cartilagineuse, la membrane basillaire), en une rampe vestibulaire et une rampe tympanique. Le limaçon membraneux occupe une partie de la rampe vestibulaire, limitée par la membrane basillaire et la membrane de Reissner.

b) Formation de l'oreille moyenne

La première poche entoblastique donne naissance à la caisse du tympan, ou oreille moyenne. Cette cavité reste en contact par un canal, la trompe d'Eustache, avec le tube digestif, en l'occurrence, le pharynx.

L'épithélium digestif est donc en continuité avec celui de l'oreille moyenne.

La poche entoblastique se dirige vers la première poche ectoblastique qui, en s'invaginant, forme le conduit auditif externe. La chaîne des osselets de l'ouïe se différencie à partir du mésenchyme voisin: le cartilage de Reichert forme l'étrier; le cartilage de Meckel forme le marteau et l'enclume.

La paroi externe de la poche entoblastique entre en contact avec l'extrémité du conduit auditif externe; une fine lame de tissu mésenchymateux s'interpose entre les deux épithéliums; l'ensemble constitue le tympan.

En outre, l'extrémité de la poche entoblastique s'élargit progressivement pour former la caisse du tympan. Les parois de celle-ci s'accolent aux osselets, puis se moulent sur eux de telle sorte qu'ils font saillie dans la cavité.

A la naissance, par l'intermédiaire de la trompe d'Eustache, l'air pénètre dans l'oreille moyenne.

En regard de l'étrier, la paroi séparant l'oreille interne de la caisse du tympan reste mince, c'est la fenêtre ovale, à proximité de laquelle se situe un autre amincissement, la fenêtre ronde.

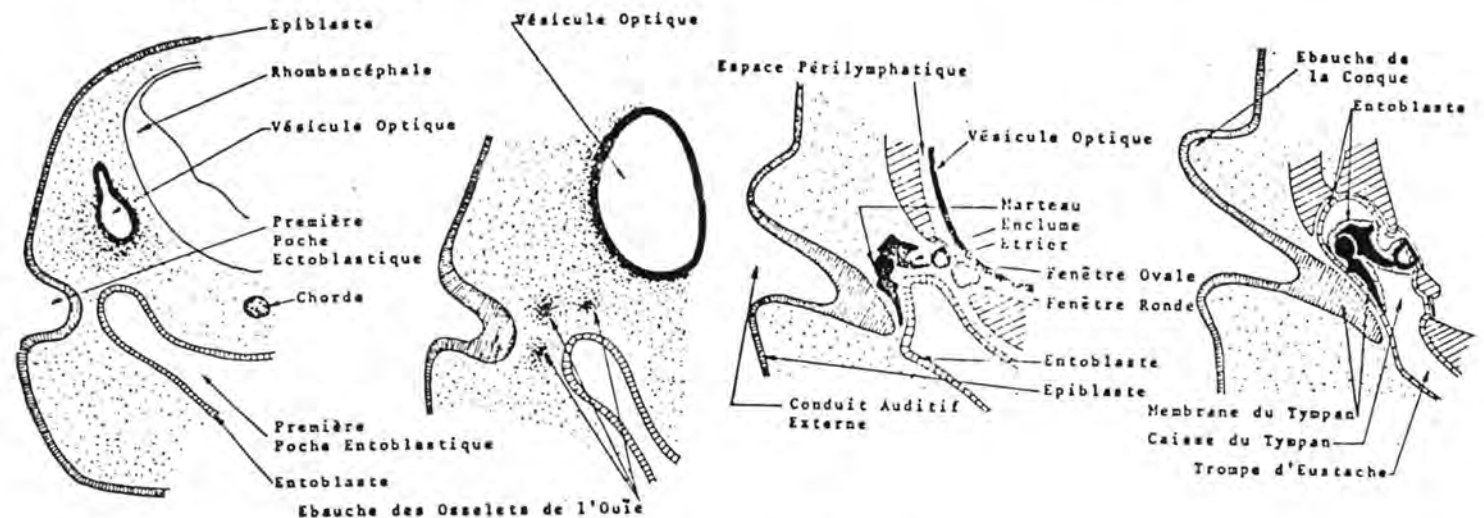


Fig. 77. : DEVELOPPEMENT DE L'OREILLE MOYENNE

(d'après M. AUROUX et P. HAEGEL (1974), Organogenèse, in Embrologie, Travaux Pratiques et Enseignement Dirigé, édité par H.TUCHMANN-DUPLESSIS, 2e éd., Masson éd., Fasc.3, pp.112 et 113.

c) Formation de l'oreille externe

L'oreille externe dérive de la première poche ectoblastique et des massifs qui l'entourent.

5. Anomalies de développement de l'oreille

a) Microtie

Présence d'oreilles de très petite taille

b) Macrotie

Présence d'oreilles de grande taille

c) Anotie

Absence d'oreilles (souvent associée à d'autres anomalies graves).

d) Surdit 

Elle peut  tre due   plusieurs causes : l'ag n sie du lima on, le manque de d veloppement du nerf coch laire, l'absence de cils sur l'organe de Corti. Chez le Chien elle est h r ditaire et provoqu e par un facteur g n tique li    une robe blanche ou pie-noire; on la rencontre en effet chez les Dalmatiens, les Bull Terriers, les West Highland White Terriers, les Sealyham Terriers, les Fox Terriers et les Border Collies.

CHAPITRE IV. ANATOMIE DES ANNEXES DU FOETUS

Après avoir étudié les modifications subies par l'utérus gravide, nous verrons successivement l'amnios, la vésicule vitelline, l'allantoïde, le chorion et le placenta (leur ensemble forme ce que l'on appelle les enveloppes foetales) et le cordon ombilical.

A/ MODIFICATIONS SUBIES PAR L'UTERUS GRAVIDE

Le volume de l'utérus augmente considérablement. Chez les espèces unipares (Jument, Vache), la corne utérine gravide devient plus volumineuse que l'autre; l'utérus est, de ce fait, asymétrique. Chez les espèces multipares (Truie, Carnivores, Rongeurs), les cornes présentent au niveau de chaque foetus, des renflements séparés par des étranglements.

L'utérus se déplace en bas et en avant, dans la cavité abdominale. Il se mêle aux circonvolutions de l'intestin grêle. Les ligaments larges deviennent plus amples. Chez la Jument, l'utérus est repoussé vers la gauche par le caecum; chez les Ruminants, le rumen le déporte vers la droite; chez la Truie, les Carnivores et les Rongeurs, les cornes reposent sur le plancher de la cavité abdominale, de part et d'autre de la ligne blanche.

Le col utérin se ferme et un bouchon muqueux vient l'obturer, supprimant ainsi toute communication avec l'extérieur.

L'afflux sanguin augmente et toutes les artères y participent, bien que ce soit l'artère utérine qui prenne le plus grand développement. Chez les grandes espèces, l'artère utérine de la corne gestante perd sa flexuosité, et son diamètre peut atteindre celui du pouce.

La musculature de l'utérus augmente en volume, tant par la taille que par le nombre des cellules.

La muqueuse reste dans sa phase progestéronique. Chez la Jument, elle perd ses plis et se creuse de cryptes destinées à recevoir les villosités placentaires. Chez les Ruminants, les caroncules ou cotylédons augmentent en volume, se pédiculisent et se creusent de cryptes. Chez la Truie et chez la Chienne, la muqueuse se plisse dans les régions d'implantation.

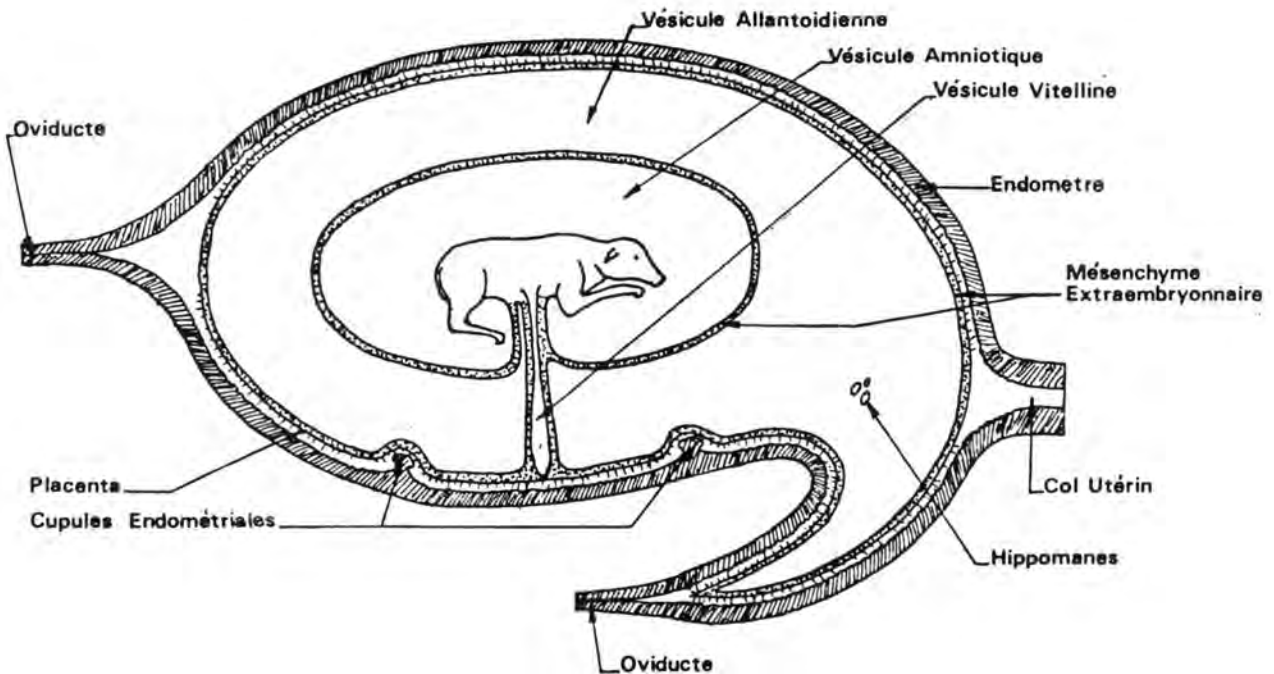


Fig. 78. : SCHEMA DE LA DISPOSITION DES ANNEXES FOETALES CHEZ L'EMBRYON DE CHEVAL DE 90 JOURS
 (d'après E. BOURDELLE et C. BRESSOU (1949), *Equidés, Cheval-Ane-Mulet*, in *Anatomie Régionale des Animaux Domestiques*, 2ème éd., J.B. Baillière et Fils, éd., Paris, Tome I., p. 192).

B/ AMNIOS

L'amnios est un sac réniforme, à parois transparentes rempli d'un liquide dans lequel le fœtus baigne. Sa paroi est en continuité avec la peau de ce dernier au niveau de l'anneau ombilical. On appelle hile de l'amnios, la portion tubuleuse réfléchiée en dedans et à l'intérieur de laquelle se trouvent des différents éléments du cordon ombilical.

Chez le Cheval et chez le Chien, la face externe est en rapport avec le feuillet amniotique de l'allantoïde dont elle est séparée par du tissu cellulaire vascularisé, dérivé du mésenchyme extraembryonnaire. Chez les Ruminants et le Porc, une portion de la face externe de l'amnios répond au chorion.

La face interne est lisse et brillante et présente des petites saillies blanchâtres, opaques, de quelques millimètres, appelées saillies glyco-géniques. Elles sont très abondantes chez le Bovin et rares chez le Porc.

Chez le Chat et le Lapin, la paroi amniotique est mince et fragile.

LIQUIDE AMNIOTIQUE

Le liquide amniotique est clair et transparent pendant les deux premiers tiers de la gestation; ensuite, il s'opacifie et devient blanchâtre et visqueux. Il comporte des éléments figurés et des éléments en solution. Parmi les éléments figurés, citons des cellules épithéliales, des poils, des parcelles de méconium. Les éléments en solution sont notamment des protéines, des acides aminés, du glucose, de l'urée, des vitamines, des hormones et des minéraux.

Chez le Bovin, on trouve dans le liquide amniotique des agrégats de poils et de méconium appelés improprement hippomanes (voir plus loin).

Le liquide amniotique serait produit, en début de gestation, par sécrétion et filtration au niveau de l'amnios (D. TAINTURIER et L. ROYAL, 1975, Rev. Med. Vet., 126, 1069-1079). Par après, viennent s'ajouter l'urine foetale et les sécrétions respiratoires. Ces dernières sont très importantes et se chiffrent chez l'agneau à 200 ml par jour. Elles sont éliminées par les mouvements respiratoires. Selon D.J. MELLOR et J.S. SLATER (Brit. Vet. Jr., 1975, 130, 138), les sécrétions buccales interviennent également dans l'élaboration du liquide amniotique.

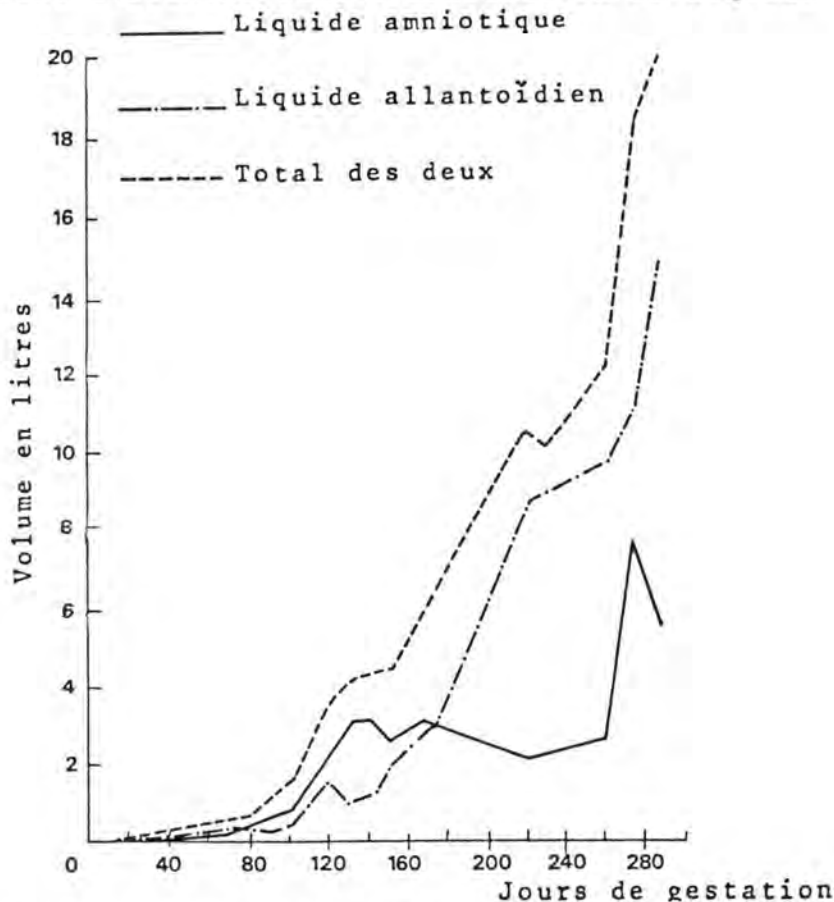


Fig. 79 : VOLUME DES LIQUIDES FOETAUX DANS L'ESPECE BOVINE
EN FONCTION DE LA GESTATION

(d'après G.H. ARTHUR (1975), Veterinary Reproduction and Obstetrics, 4ème éd., Baillière et Tindall, éd., Londres, p. 41)

La résorption du liquide amniotique se fait par déglutition, absorption par la muqueuse intestinale et élimination par la circulation placentaire.

Le volume de l'amnios varie au cours de la gestation. Approximativement, il augmente pendant les deux premiers tiers et diminue ensuite. Les volumes maxima atteints sont de 3 à 5 litres chez le Cheval, 3 à 7 litres chez le Bovin, 0,7 litre chez le Mouton, 0,2 litre chez le Porc, 50 à 60 ml chez le Chien et 0,5 à 1,2 litre chez l'Homme.

Le rôle du liquide amniotique serait de protéger mécaniquement le fœtus pendant la gestation en servant, en quelque sorte, d'amortisseur. Le fœtus y est à l'aise et peut faire des mouvements. Lors de l'accouchement, le liquide lubrifie les voies génitales. Il aurait des propriétés ocytociques. Sa composition chimique fait supposer qu'il joue un rôle physiologique important.

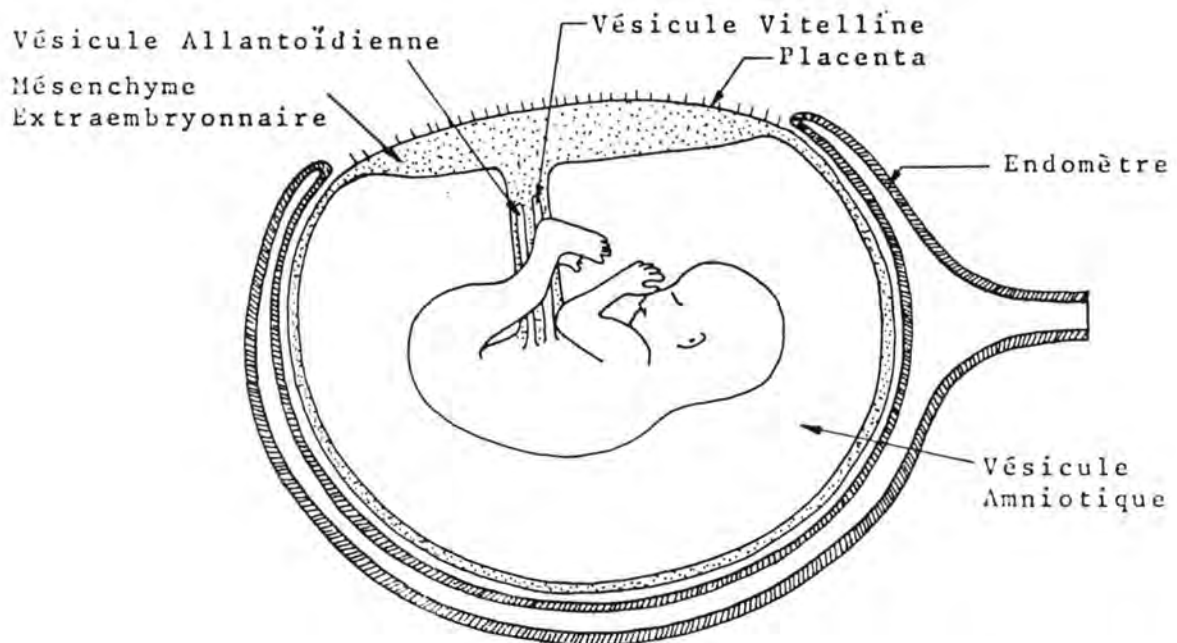


Fig. 80 : SCHEMA DE LA DISPOSITION DES ANNEXES FOETALES
CHEZ L'EMBRYON DE L'HOMME

(d'après G. DAVID et P. HAEGEL (1971, Embryogenèse, in Embryologie, Travaux Pratiques et Enseignement Dirigé, édité par H. TUCHMANN-DUPLESSIS, 3ème éd., Masson, éd., Fasc. 1, p. 58).

En Médecine humaine, on réalise la ponction du liquide amniotique (amniocentèse) à partir de la seizième semaine de gestation. Les éléments cellulaires recueillis permettent de déterminer le groupe sanguin du fœtus, son sexe, ou des anomalies congénitales causées par une déficience chromosomique ou enzymatique. Le liquide obtenu peut être l'objet d'une analyse biochimique.

L'amnioscopie, effectuée en introduisant au travers du col de l'utérus un dispositif télescopique est également utilisée, pour détecter les malformations et les monstruosité.

C/ VESICULE VITELLINE

La vésicule vitelline, ou vésicule ombilicale est formée à partir du lécihocèle; chez les mammifères, elle n'a pas la fonction de nutrition qu'on lui attribue chez les autres Vertébrés (Oiseaux, Reptiles, Amphibiens et Poissons).

C'est une poche en communication avec l'iléon du fœtus. Elle se place dans le cordon ombilical et arrive au niveau chorion.

Chez le Cheval, à partir du quatrième mois, elle se réduit à un fin cordon rougeâtre, qui parfois disparaît complètement.

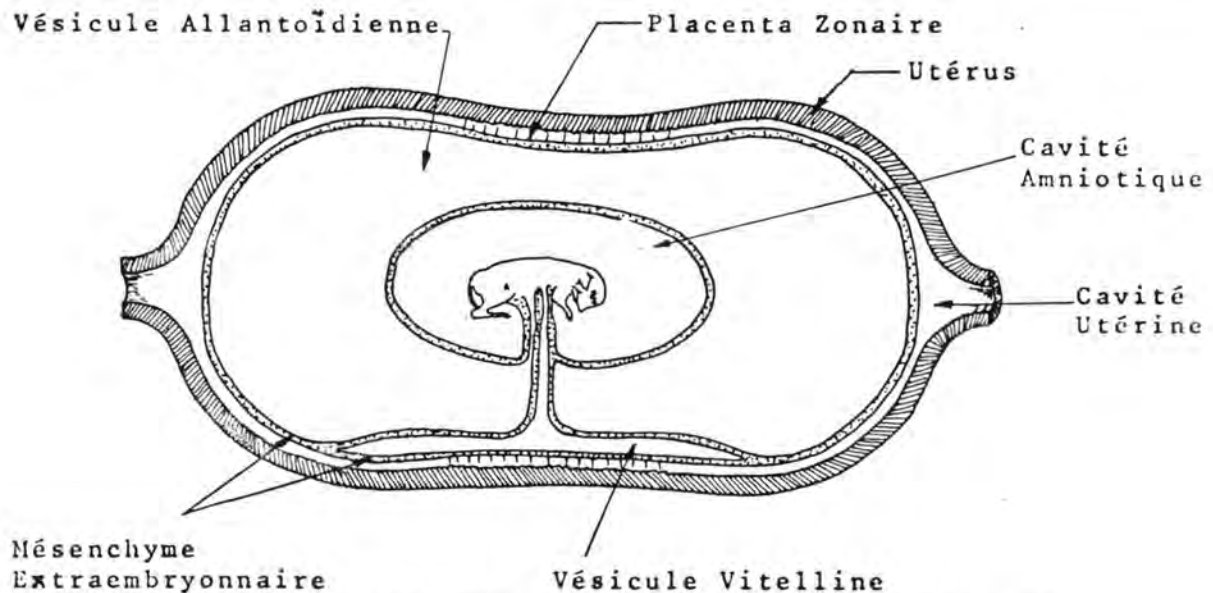


Fig. 81 : SCHEMA DES ENVELOPPES FOETALES CHEZ LE CHIEN (d'après E. BOURDELLE et C. BRESSOU (1953), Carnivores, Chien et Chat, in Anatomie Régionale des Animaux Domestiques, J.B. Baillièrre et Fils, éd., Paris, Tome IV, p. 94).

Chez les Ruminants et le Porc, on ne la retrouve plus, dès les premiers temps de la gestation.

Chez les Carnivores, elle persiste tout au long de la portée. On la trouve au sein du cordon ombilical, allant du fœtus vers le chorion; elle s'engage ensuite entre ce dernier et l'allantoïde, au regard de l'abdomen du fœtus. La portion qui fait partie du cordon ombilical est à parois minces et s'oblitére vers la troisième semaine.

Chez le Lapin, elle est très étendue, persiste jusqu'à terme et se met en rapport avec la face interne du chorion sur sa portion qui ne correspond pas au disque placentaire.

D/ L'ALLANTOÏDE

L'allantoïde est un sac à parois très minces qui s'interpose entre l'amnios et le chorion. Il est en continuité avec la vessie du fœtus par le canal de l'ouraque qui emprunte le cordon ombilical.

A l'extrémité du hile de l'amnios, le canal de l'ouraque s'évase et devient l'allantoïde. Ce dernier comporte deux faces: la face interne est lisse et baignée par le liquide allantoïdien; la face externe est recouverte par un tissu conjonctif vascularisé provenant du mésenchyme extraembryonnaire. Selon l'espèce considérée, elle a différentes dispositions.

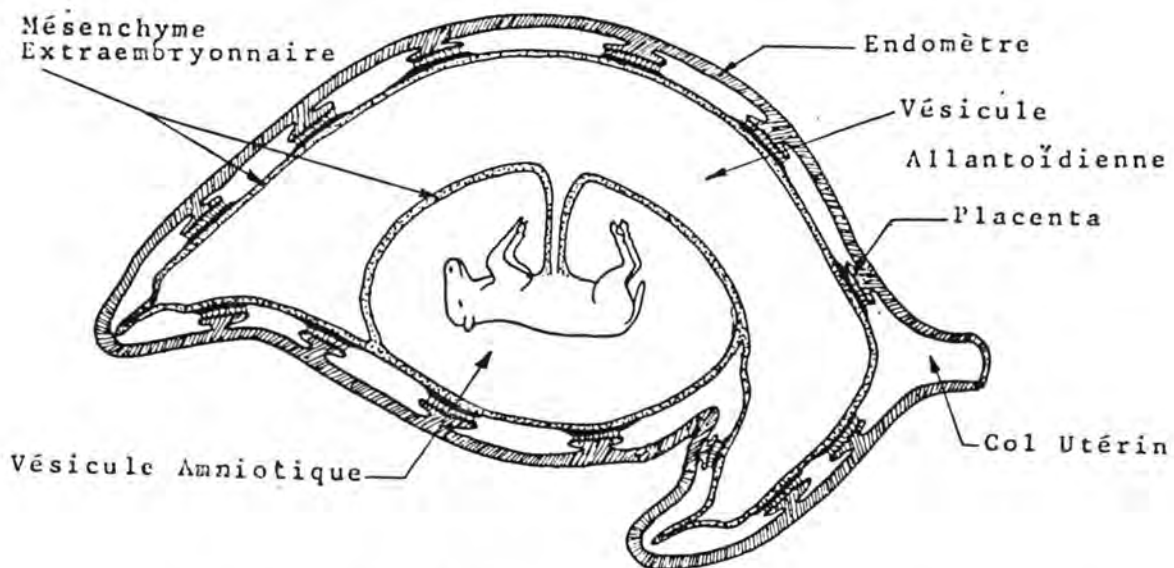


Fig. 82 : SCHEMA DE LA DISPOSITION DES ANNEXES FOETALES
CHEZ L'EMBRYON DE BOVIN
(d'après K.M. DYCE et C.J.G. WENSING (1971), *Essentials of Bovine Anatomy*, A. Oosthoek, éd., Utrecht, p. 139).

Chez le Cheval, l'allantoïde entoure complètement l'amnios. On distingue un feuillet amniotique, appliqué sur la face externe de l'amnios et un feuillet chorial appliqué sur la face interne du chorion. Le feuillet amniotique est moins adhérent que le feuillet chorial. L'allantoïde est complètement formé à la fin du deuxième mois.

Chez les Ruminants, l'allantoïde se présente sous la forme d'une cavité tubuliforme couchée en écharpe sur une des faces de l'amnios. Il dépasse ce dernier, à ses deux extrémités, sur une grande longueur. La face externe est en rapport avec une partie du sac amniotique et surtout avec la face interne du chorion. Ses extrémités apparaissent sous forme d'appendices polaires, éléments jaunâtres d'une dizaine de centimètres de long, nécrosés, semblant percer le fond des cornes du chorion. Ils sont limités à leur base par un étranglement circulaire au-delà duquel des vaisseaux ne se prolongent pas.

Chez le Porc, l'allantoïde est semblable à celui des Ruminants un peu plus allongé; les appendices polaires sont très développés.

Chez les Carnivores, on retrouve la même disposition que chez le Cheval; la vésicule vitelline s'interpose sur une surface appréciable, entre l'allantoïde et le chorion.

Chez le Lapin, l'allantoïde est peu développé et est en rapport avec la face interne du chorion seulement au niveau du disque placentaire.

Chez l'Homme, signalons que l'allantoïde existe sous forme d'un diverticule en forme de boudin; il apparaît vers le onzième jour et disparaît à la fin du deuxième mois de la gestation.

LIQUIDE ALLANTOÏDIEN

Le liquide allantoïdien est incolore et transparent. Il a deux origines: la sécrétion par l'épithélium allantoïdien et l'urine foetale transitant par la vessie et le canal de l'ouraque. Il serait résorbé par l'épithélium allantoïdien.

Il renferme entre autres, de l'albumine, du glucose, de l'urée, de l'allantoïne (diuréide).

Lors de l'accouchement, il joue un rôle mécanique semblable à celui du liquide amniotique. Son rôle physiologique n'est pas bien précisé.

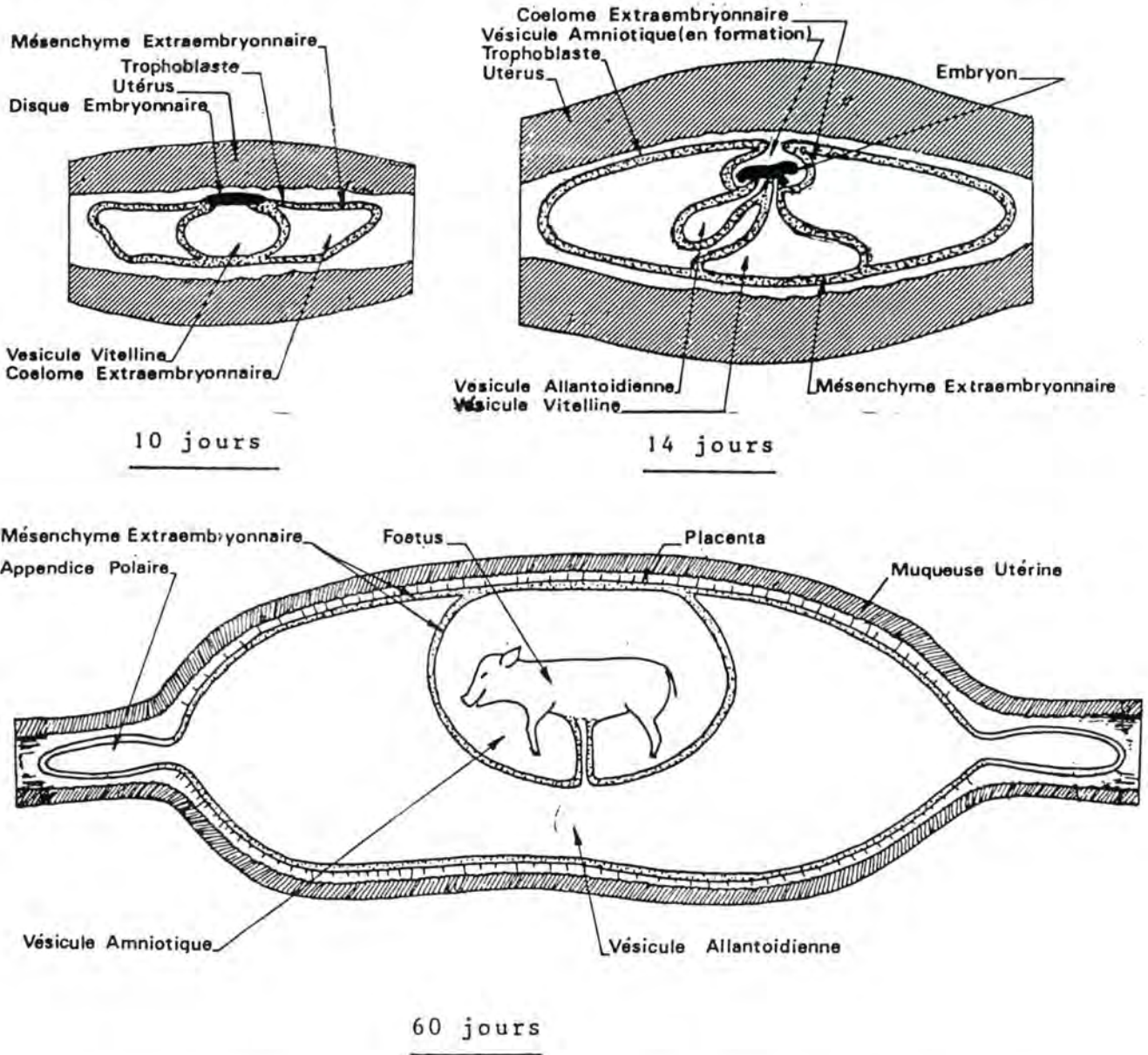


Fig. 83 : FORMATION DES ANNEXES FOETALES CHEZ LE PORC
 (d'après W.J. HAMILTON et H.W. MOSSMAN (1972), Human Embryology, 4ème éd., W. Heffer et Dils, éd., Cambridge, pp. 602 et 603; et d'après E. BOURDELLE et C. BRESSOU (1964), Le Porc, in Anatomie Régionale des Animaux Domestiques, 2ème éd., J.B. Baillièere et Fils ed., Paris, pp. 328 et 329).

Le volume du liquide allantoïdien augmente généralement au cours de la gestation; chez le Cheval et le Bovin, on en trouve de 8 à 15 litres; chez le Mouton: 500 à 850 cc; chez le Porc: 150 à 250 cc; chez le Chien: 60 à 70 cc; chez le Chat: 3 à 8 cc.

On trouve parfois des corps jaunâtres, discoïdes, élastiques, de quelques centimètres de diamètre, qui flottent dans le liquide allantoïdien. Aristote les a appelés hippomanes. Dans l'Antiquité, ils étaient considérés comme aphrodisiaques. Ce sont des blocs organiques, imprégnés de matière phosphatée et ne comportant pas d'éléments figurés. Leur origine et leur rôle ne sont pas clairement définis.

E/ CHORION ET PLACENTA

Le chorion est issu du trophoblaste, doublé par du tissu conjonctif dérivé du mésenchyme extraembryonnaire. C'est un sac membraneux, formant l'enveloppe la plus externe du fœtus; il comprend de nombreux vaisseaux. La face externe est en contact avec la muqueuse utérine. Elle est recouverte, sur toute sa surface ou partiellement, de villosités qui s'engagent dans des cryptes de la muqueuse utérine. Le placenta est constitué par l'ensemble des villosités choriales et représente la zone d'échange foeto-maternel.

Le réseau capillaire des villosités est bien développé et, de là, le sang emprunte principalement les vaisseaux ombilicaux.

Selon la répartition des villosités apparaissent à la fin de la quatrième semaine et ce n'est que vers la quatorzième semaine que le placenta est vraiment fonctionnel.

Avant cela, la nutrition du fœtus se fait par l'intermédiaire du produit de sécrétion des glandes utérines (lait utérin).

Le chorion épouse la forme générale de la matrice. Sa face interne répond à l'allantoïde. Les villosités se développent d'abord sur la partie moyenne de la face externe puis se répartissent sur toute sa surface. Le placenta est diffus. Le chorion renferme des plaques blanchâtres, opaques, constituées d'amas de phosphates.

En face des cupules endométriales (voir plus haut), des invaginations se constituent sur le chorion; on les a appelées les poches allanto-choriales. En fin de gestation, il en reste généralement quelques-unes qui sont pédiculées et qui font sail-

lie dans la cavité allantoïdienne.

Chez les Ruminants, la forme du chorion rappelle celle de l'utérus. Sa face interne répond à l'allantoïde (placenta allanto-chorial) et à l'amnios (placenta amnio-chorial). Sa face externe se met en contact, sur toute son étendue, avec la muqueuse de l'utérus. A certains endroits, le chorion présente des épaisissements, sous forme de plaques ovalaires, rougeâtres, de trois à dix centimètres de diamètre. Au niveau de ces plaques, se dégagent des villosités longues et arborisées. Les plaques sont appelées cotylédons foetaux ou placentomes. Elles se développent à partir du 2ème mois (Bovin), en face des lèvres de la muqueuse utérine qui ont reçu le nom de caroncules ou cotylédons maternels. Ceux-ci augmentent en volume et se pédiculisent. Ils sont de teinte jaunâtre. Leur surface est munie d'orifices dans

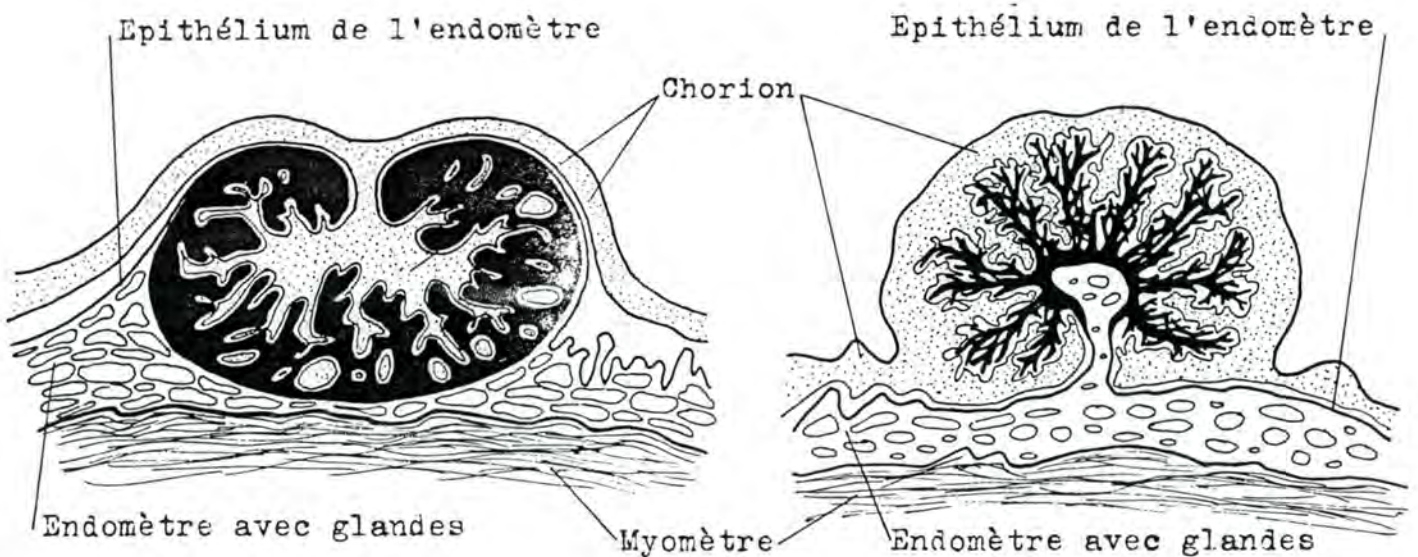


Fig. 84 : COTYLEDON DE BREBIS Fig. 85 : COTYLEDON DE VACHE
 (d'après R. NICKEL, A. SCHUMMER et E. SEIFERLE (1973), *The Viscera of the Domestic Mammals*, P. Parey, éd., Berlin, p. 368).

lesquels s'enfoncent les villosités choriales. L'engrènement rend les cotylédons foetaux fort adhérents aux cotylédons maternels, ce qui explique le fait que la délivrance est assez tardive chez la Vache. Le placenta, localisé aux cotylédons, est appelé cotylédonaire; on désigne sous le nom de paraplacenta, les espaces dépourvus de villosités, séparant les cotylédons.

Le nombre de placentomes serait fonction du niveau nutritionnel de la mère (EVERITT, 1968, cité par SRICKLAND et PURTON 1977, Anat., Histol., Embryol., 6, p. 84).

Chez le mouton, on observerait, avant le placenta qui vient d'être décrit, un placenta diffus transitoire (à partir du 17ème jour) dont les villosités se désengrèneraient plus tard (vers le 45ème jour), excepté au niveau des cotylédons, où elles s'hypertrophieraient.

Chez les ovins, on remarque à la surface du chorion des formations minéralisées, appelées plaques de Dastre. Elles sont riches en Calcium et disparaissent en fin de gestation. M.E. SALAMANCA, I. SALAZAR et J.J. BADIOLA (Anat., Histol., Embryol., 1977, 6, p. 52) ont présenté une hypothèse selon laquelle ces plaques seraient phylogénétiquement liées à la coquille des oeufs des Oiseaux et des Reptiles dont elles représenteraient un reste rudimentaire.

Le nombre des cotylédons reste constant pendant la gestation alors que leur surface totale augmente tout le temps (STICKLAND, N.S., et PURTON, M.D., 1977, Anat., Histol., Embryol., 6, p. 81).

Les cotylédons utérins sont convexes chez la Vache, aplatis chez la Chèvre, et concaves ou cupulisés chez la Brebis. On en compte 160 à 180 chez la Chèvre et la Girafe, 80 à 140 chez la Vache et la Brebis, 5 à 10 chez la Biche et la Chevrette.

Chez le Porc, les foetus se suivent dans chaque corne utérine, en chapelet. Chacun possède son sac chorial en début de gestation; au fur et à mesure que celle-ci progresse, les sacs s'adosent et peuvent fusionner par résorption des parois en contact. Cependant chaque foetus garde toujours son amnios et son allantoïde propre. La face interne du chorion est en rapport avec l'allantoïde d'une part et avec l'amnios. Les plis sont répartis sur toute la surface du chorion (sauf au niveau des appendices polaires); le placenta est donc diffus. Sur la face externe du chorion, on observe de nombreuses petites taches brillantes et arrondies, de quelques millimètres de diamètre, appelées champs d'Erschricht; à ce niveau, les villosités sont peu développées ou absentes. On trouve également quelques amas blanchâtres de phosphates.

Chez les Carnivores, les sacs choriaux se succèdent également dans les cornes utérines et il peut y avoir fusion de deux sacs successifs. La face interne du chorion répond à l'allantoïde et à la vésicule vitelline. La face externe n'est pourvue de villosités qu'au niveau de sa partie moyenne, sur une bande qui forme une sorte de ceinture, dont les bords sont de teinte verdâtre et la partie moyenne rougeâtre. Le placenta est dit zonaire. Au niveau du placenta l'adhérence entre le chorion et la matrice est très forte. Lors de l'accouchement, une partie de la muqueuse utérine (appelée décidue ou caduque) est déchirée et éliminée.

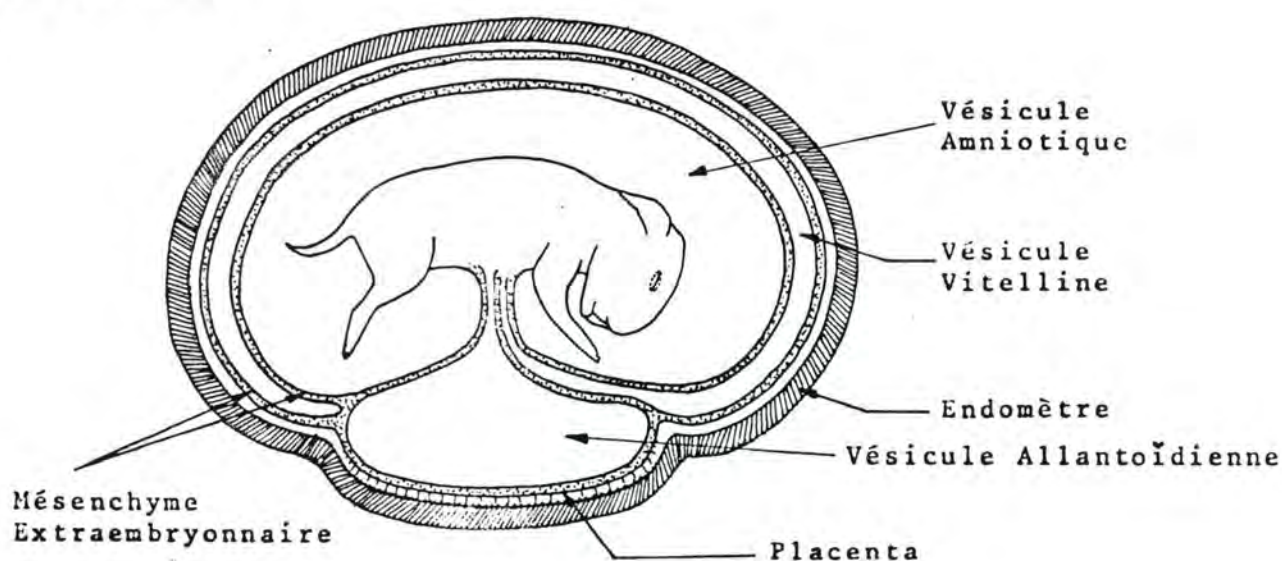


Fig. 86 : SCHEMA DE LA DISPOSITION DES ANNEXES FOETALES CHEZ L'EMBRYON DE LAPIN

(d'après R. BARONE, C. PAVAU, P.C. BLIN et P. CUQ (1973), Atlas d'Anatomie du Lapin, Masson et Cie, éd., Paris, 95).

Chez le Lapin, la face externe du chorion est munie de villosités sur une petite surface en forme de disque située en face de l'abdomen du fœtus.

Le placenta est discoïde; comme chez les Carnivores, il y a à l'accouchement, élimination de la décidue. La face interne du chorion répond à la vésicule vitelline et à l'allantoïde.

F/ CORDON OMBILICAL

Le cordon ombilical est constitué par l'ensemble des organes qui passent par l'anneau ombilical; ce sont: les vaisseaux sanguins (artères et veines ombilicales), le canal de l'ouraque et la vésicule vitelline, chez les espèces où elle persiste.

Ces organes se trouvent dans un tissu conjonctif celluleux appelé gelée de Wharton; ils sont entourés, sur une première portion, par l'épithélium amniotique et, sur une deuxième portion, par l'épithélium allantoïdien. Cette dernière portion est la plus éloignée du fœtus. Elle est inexistante chez le Bovin, et chez le Porc.

Le cordon ombilical mesure, chez le Cheval, 50 à 80 cm; chez le Bovin, 40 à 35 cm; chez le Porc, 7 à 15 et chez le Chien, 5 à 12 cm.

Les organes composant le cordon sont enroulés sur eux-mêmes ce qui lui donne l'aspect d'une corde tressée.

Les artères ombilicales sont au nombre de deux; elles renferment le sang vicié qui va du fœtus au placenta. Elles sont des collatérales des artères iliaques internes (chez l'adulte, elles subsistent sous forme de cordons fibreux inclus dans les ligaments latéraux de la vessie). Elles sortent de la cavité abdominale par l'anneau ombilical; au niveau du hile de l'amnios, elles laissent échapper des branches amniotiques qui se logent entre l'amnios et l'allantoïde. Arrivées au chorion, les artères ombilicales se ramifient en une série de branches placentaires ou choriales qui se placent entre le chorion et l'allantoïde.

Les veines ombilicales ramènent le sang oxygéné et chargé de matières nutritives du placenta vers le fœtus. Elles sont au nombre de deux, qui se réunissent en un tronc commun au milieu du cordon (Cheval), ou à l'ombilic (Bovin, Porc, Chien). Arrivée dans la cavité abdominale, la veine ombilicale gagne le foie en suivant le ligament falciforme de cet organe. Chez toutes les espèces domestiques, sauf chez le Cheval, elle s'anastomose avec la veine cave postérieure par le canal veineux d'Arantius.

Chez la jument, le cordon s'attache de façon presque constante au même endroit: dorsalement, au niveau de la jonction des deux cornes utérines ou à l'origine de la corne gestante (WHITWELL, K.E. et JEFFCOTT, L.B., 1975, Res. Vet. Sc., 19, pp. 44-45).

APPENDICE A

CROISSANCE FOETALE ET DETERMINATION DE L'AGE

Il existe de nombreux repères permettant d'estimer le stade de développement d'un animal.

- nombre de somites
- nombre d'arcs branchiaux
- développement des éléments nerveux (fermeture des neuropores, vésicules encéphaliques)
- développement des éléments oculaires, auditifs, et olfactifs
- apparition et longueur des bourgeons des membres
- séparation des doigts
- éruption des dents
- apparition de poils sur certaines régions
- apparition et fusion des noyaux d'ossification
- poids
- diverses mensurations dont, principalement, la longueur entre le sommet de la tête et la base de la queue (crown-rump length, longueur vertex-coccyx)

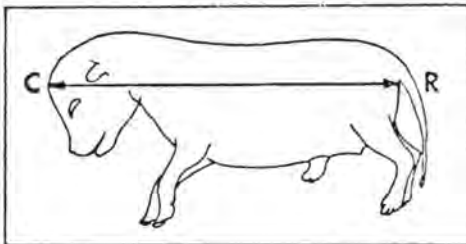


Fig. 87 : MENSURATION DU FOETUS DE CHIEN (CROWN-RUMP LENGTH)
(d'après H.E. EVANS (1974), Proceedings of the 24th Gaines Veterinary Symposium, p. 23).

Si on examine la courbe donnant la longueur de l'embryon (C-R length) en fonction du moment de la gestation, on constate que les animaux peuvent être classés en deux catégories :

- celle dont le jeune, à la naissance, est relativement évolué (il se déplace avec sa mère, voit, entend, etc...), par exemple, le poulain, le porcelet, le veau, l'agneau. Chez ces espèces, la gestation est relativement longue. A la moitié de la gestation, la dimension du fœtus est d'environ 40 % de la dimension atteinte à la naissance.
- celle dont le jeune, à la naissance, est peu évolué (il ne se meut presque pas, ne voit pas, etc...), par exemple, le chiot, le chaton, le souriceau, le lapereau. Chez ces espèces, la durée de la gestation est, relativement, plus courte. A la moitié de celle-ci, le fœtus a une dimension valant 1/5 à 1/4 de la dimension à la naissance.

Le poids relatif des organes du fœtus n'est pas le même que celui de l'adulte.

Si la croissance générale du fœtus est retardée pour une raison ou l'autre (malnutrition de la mère, maladie...), la croissance de certains organes subira plus de retard que celles de certains autres qui bénéficieront, en quelque sorte, d'une "priorité". Ainsi, chez le fœtus de mouton, C. RICHARDSON (Vet. Rec. (1977), 101, p. 151-152) considère que le système nerveux central et les os sont "prioritaires" tandis que le foie, la rate, les réserves graisseuses, le thymus et les muscles sont "non prioritaires"; les poumons, le cœur, le tube digestif et les reins occupent une position intermédiaire.

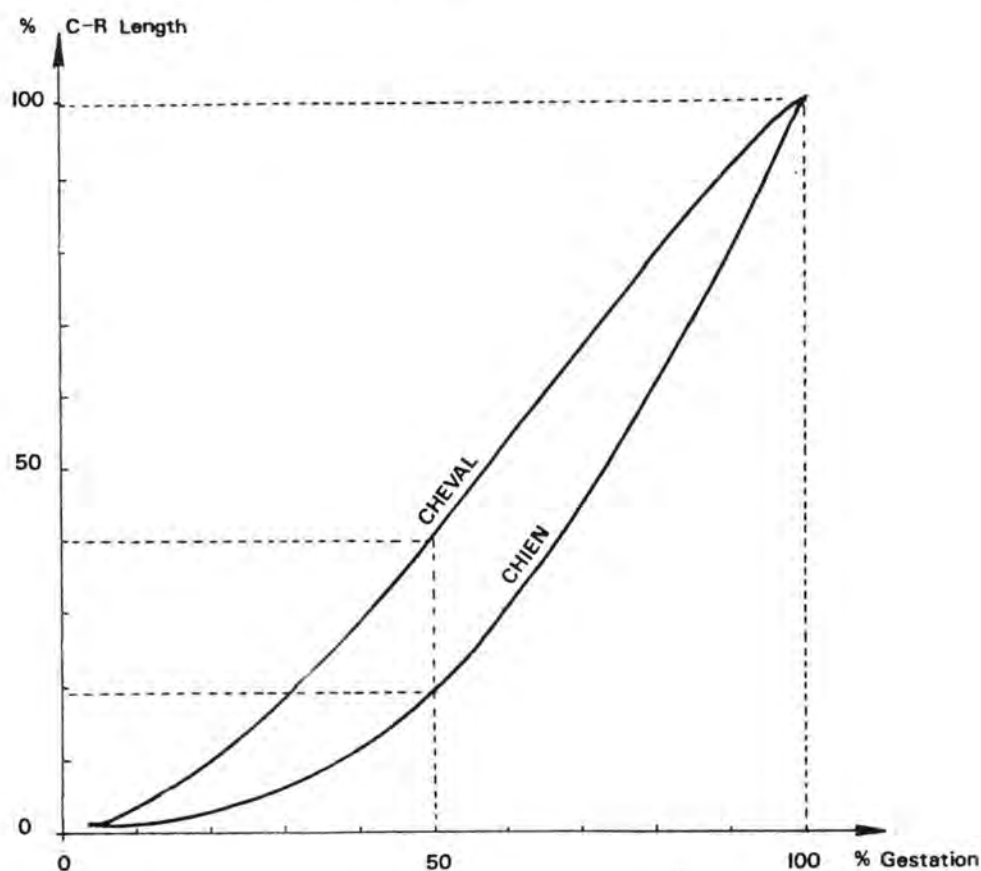


Fig. 88 : COMPARAISON ENTRE LA COURBE DE CROISSANCE IN UTERO DU CHEVAL ET DU CHIEN

(d'après H.E. EVANS et W.O. SACK (1973), Anat., Histol., Embryol., 2, pp. 11 à 15; et d'après O. STERBA (1974), Fol. Morphol., 22, pp. 236 à 238).

APPENDICE B

CHRONOLOGIE DE L'EMBRYOGENESE ET DE L'ORGANOGENESE DANS L'ESPECE BOVINE

Jours

02	segmentation: stade 2 cellules

03	segmentation: stade 8 cellules

04	entrée dans l'utérus

05	segmentation: stade 16 cellules

06	segmentation: stade morula

07	

08	segmentation: stade blastocyste

09	segmentation: formation de l'entoblaste

10	perte de la zone pellucide et début de la phase d'élongation rapide (taille embryon + annexes : 0,2 mm)

11	taille embryon + annexes: 0,4 mm

12	

13	

14	taille embryon + annexes: 1 cm ; taille disque embryonnaire didermique: 0,3 mm

15	début de la gastrulation

16	taille embryon + annexes: 4,5 cm; formation du mésenchyme extraembryonnaire; le lécithocèle devient la vésicule vitelline

17	taille embryon + annexes: 15 cm; formation des replis amniotiques; formation du coelome externe

- 18 taille embryon + annexes: 20 cm; fin de la gastrulation;
fermeture de la cavité amniotique

- 19 fin de la phase d'élongation rapide (embryon + annexes
remplit les 2 cornes); présence de la gouttière neurale;
formation des premiers somites.

- 20 présence des îlots de Pander Wolff

- 21 début de la formation de l'allantoïde

- 22 premières contractions cardiaques

- 23 fermeture du tube neural; premier arc branchial formé;
vésicule optique et vésicule otique présentes; 25 so-
mites

- 24 encéphale: stade 3 vésicules; second arc branchial
formé; ébauche du membre antérieur présente

- 25 troisième arc branchial formé

- 26 quatrième arc branchial formé; ébauche du membre
postérieur présente; 40 somites

- 27

- 28

- 29

- 30 cupule optique présente; formation de la gouttière
olfactive

- 31

- 32

- 33

- 34 apparition de sillons délimitant les doigts du membre
antérieur

- 35

- 36 le coelome externe est comblé par l'allantoïde

37

38 formation des paupières; présence du tubercule génital;
apparition de sillons délimitant les doigts du membre
postérieur

39

40

41

42

43

44

45 langue présente; début de la séparation des doigts; fin
de la période embryonnaire

APPENDICE C

GENERALITES SUR LES MALFORMATIONS CONGENITALES

Il y a plusieurs degrés dans les déviations du développement normal. On parle de variations anatomiques, d'anomalies et de monstruosités. Les limites entre ces trois termes sont cependant imprécises.

définitions

- malformation congénitale: toute anomalie de structure grossière présente à la naissance; elle peut être héréditaire ou non.
- tératologie: science qui étudie les anomalies de structure ou de fonctionnement qui surviennent au cours du développement embryonnaire, ainsi que les causes de ces anomalies. Le terme de tératologie a été inventé en 1832 par Isidore Geoffroy St Hilaire.

Techniques utilisées pour dépister les malformations (tératologie expérimentale)

- Les anomalies externes sont dépistées par l'examen macroscopique.
- Les anomalies du squelette sont recherchées par l'examen radiographique ou par examen des os colorés au rouge d'alizarine après macération des tissus mous.
- Les anomalies des viscères sont mises en évidence par l'examen macroscopique ou par l'examen microscopique de coupes sériées.

Fréquence

Les statistiques concernant l'espèce humaine varient selon le mode de définition de la malformation congénitale et selon que l'examen du nouveau-né a été effectué avec plus ou moins de compétence, plus ou moins de soin.

D'après les registres de l'Etat Civil, il y aurait entre 0,75 et 2 % de malformations. Si on consulte les registres des hôpitaux, le taux monte à 1,4 à 3,3 %. Les statistiques établies après des examens complets en milieu pédiatrique s'élèvent à 4,5 % et plus encore (7,5 %) si les patients sont suivis plus tard que les premiers mois de la vie.

En résumé, il est probable qu'à la naissance, 2 à 3 % des enfants présentent une ou plusieurs anomalies majeures et qu'à la fin de la première année, ce taux soit doublé par la découverte de malformations non décelables à la naissance.

Causes

Essentiellement, des facteurs exogènes et des facteurs héréditaires ou chromosomiques sont responsables des malformations.

1. Facteurs exogènes

a. agents infectieux:

rubéole, toxoplasmose, syphilis, rickettsioses, peste porcine (le vaccin vivant atténué est tératogène entre le 15^e et le 25^e jour), blue tongue (le vaccin est également tératogène);

b. agents physiques :

radiations, rayons X;

c. agents chimiques:

médicaments (Thalidomide, Quinine, Aminoptérine, Streptomycine, propylthiouracil, Sulfamidés, Tétracycline, Antihistaminiques, Nicotine), hormones (androgènes, progestérone, cortisone), vitamines (vitamine A).

d. agents immunologiques:

anticorps maternels;

e. carences nutritionnelles:

la carence en iode donne le goître, la carence en cuivre donne l'ataxie enzootique des agneaux, la carence en vitamine A donne le bec de lièvre chez le porcelet;

f. hypoxie.

2. Facteurs géniques

Certaines malformations se transmettent de génération en génération selon les lois de Mendel; elles sont liées à un facteur porté par un gène anormal. Exemples: nanisme, achondroplasie, White Heifer Disease, Hermaphrodisme, hernie scrotale, hernie inguinale, hypoplasie ovarienne, hypospadias, cryptorchidisme, hydrocéphalie, anasarque, diverses contractures musculaires, fissure palatine, atrésie anale.

3. Facteurs chromosomiques

Des anomalies sont dues à des facteurs liés aux chromosomes. Il peut y avoir une erreur dans le nombre de chromosomes (exemples : le mongolisme dû à la trisomie 21: 3 chromosomes 21 au lieu de 2; le syndrome de Turner : un chromosome X, pas de chromosome Y; le syndrome de Klinefelter: 2 chromosomes X 1 chromosome Y; ou une anomalie qualitative des chromosomes).

Considérations générales sur le mode d'action des agents tératogènes

- a. la durée de mise en présence de l'embryon avec l'agent tératogène et l'aspect quantitatif de ce facteur (dose, intensité de rayonnement, virulence de la souche) augmentent les chances d'apparition d'anomalies.
- b. le stade de développement détermine la susceptibilité aux agents tératogènes. On peut diviser le développement des mammifères en trois périodes: une multiplication rapide des cellules peu différenciées (période préembryonnaire), une différenciation morphologique des cellules résultant de facteurs histo-chimiques (période embryonnaire) et une croissance des organes formés (période foetale).

Un agent tératogène qui agit pendant la période embryonnaire va ou bien endommager toutes les cellules ou la plus grande partie des cellules de l'embryon (celui-ci va mourir); ou bien il va toucher un petit nombre de cellules (étant donné qu'elles sont peu différenciées, d'autres cellules vont suppléer et aucune malformation ne surviendra). L'embryon sera donc tué ou tout-à-fait normal.

L'hypervitaminose A et les rayons sont, par exemple, dépourvus d'effet tératogène pendant cette période.

La majorité des agents tératogènes exercent leur effet pendant la période embryonnaire. Le type de malformation dépend de l'organe qui est le plus vulnérable au moment de l'exposition, chaque organe présentant une période de vulnérabilité maximale lors du début de sa différenciation.

Un même agent peut causer des dommages différents, s'il est administré à des stades différents de cette période.

Pendant la période foetale, les chances d'apparition de malformations décroissent rapidement avec le temps. Cependant certains organes qui se développent tardivement (cervelet, cortex cérébral, appareil uro-génital) peuvent encore constituer des cibles pour les agents tératogènes à ce moment.

- c. les facteurs maternels interviennent également (traitement médicamenteux contemporain ou disposition particulière à éliminer un produit) soit pour augmenter soit pour réduire les chances d'apparition de malformation congénitales.
- d. les facteurs foetaux: certaines espèces, certaines races, certaines souches ou certains individus sont plus sensibles que d'autres au même agent tératogène. Des particularités métaboliques différentes expliquent ces variations entre organismes.

APPENDICE D

LE COMPORTEMENT DU FOETUS

Le comportement du foetus est principalement constitué par des mouvements du système locomoteur -du moins, c'est le seul aspect de l'éthologie foetale qui est connu à l'heure actuelle-. Il a été étudié par l'ultrasonographie, la radiographie, l'exploration par palpation manuelle et l'observation par laparotomie exploratrice.

Les mouvements du foetus observés peuvent être classés en trois catégories:

a) des mouvements simples et isolés. Ils se remarquent dès le milieu de la gestation et apparaissent de façon fréquente et régulière (54 par heure chez le foetus de Cheval et 33 par heure chez le foetus de Bovin). Ils intéressent les parties du corps qui sont les plus mobiles (membres, cou) et consistent principalement en des flexions et des extensions.

Le rôle de ces mouvements simples semble être d'améliorer le développement du système locomoteur et celui du tonus musculaire par l'exercice.

b) des mouvements d'une complexité plus grande. Ils apparaissent progressivement au fur et à mesure que la gestation avance. Ils sont de plus en plus coordonnés de telle sorte qu'on peut les regrouper en phases.

c) le redressement foetal. Il se produit durant la semaine qui précède l'accouchement et en est séparé par une courte période de repos inactif d'une durée de 2 à 3 jours (Cheval et Bovin). Il correspond à une activité intense se marquant par des mouvements d'ensemble décomposables en plus de 3.000 mouvements différents. Par ce redressement, le foetus qui a vécu durant toute la gestation replié sur lui-même (la plupart des rayons osseux fléchis l'un sur l'autre) acquiert l'attitude qui va lui permettre de franchir la filière pelvienne de sa mère: tête, encolure et tronc étendus, coudes fléchis et appliqués sur le thorax, avant-bras, canon et phalanges étendus.

Il faut donc en conclure que le nouveau-né n'est pas un individu "frais éclos" prêt à affronter en pleine forme le monde dans lequel il vient après un long repos. C'est un petit animal

épuisé qui, mise à part cette courte période d'inactivité qui précède le part, a accompli une quantité considérable de mouvements qui lui ont permis d'acquérir sa présentation (la présentation est déterminée par la région du fœtus qui la borde la filière pelvienne: p. longitudinale antérieure, p. longitudinale postérieure, p. transversale) et sa position (la position est déterminée conventionnellement en établissant le rapport entre certains organes du fœtus et certaines parties du bassin maternel).

Si, pour une raison ou l'autre, le fœtus n'a pu correctement développer son système musculaire ou s'il n'a pu opérer son redressement, on observera des difficultés à l'accouchement (dystocies d'origine fœtale).